



IMAGEN CLÍNICA EN GASTROENTEROLOGÍA

Síndrome de poliposis serrada

Serrated polyposis syndrome



N. González^{a,*}, M. Caballero^a y C. Cannesa^b

^a Departamento de Gastroenterología, Hospital de Clínicas, Facultad de Medicina, Universidad de la República, Montevideo, Uruguay

^b Departamento de Cirugía, Hospital de Clínicas, Facultad de Medicina, Universidad de la República, Montevideo, Uruguay

Varón de 55 años sin antecedentes personales ni familiares a destacar. Se realizó videocolonoscopía por test de sangre oculta en heces positivo evidenciando múltiples (más de 40) pólipos planos elevados (0-IIa clasificación de París), de 10 a 50 mm de diámetro a predominio de colon derecho (figs. 1 y 2). Se realizó cromoendoscopia con ácido acético

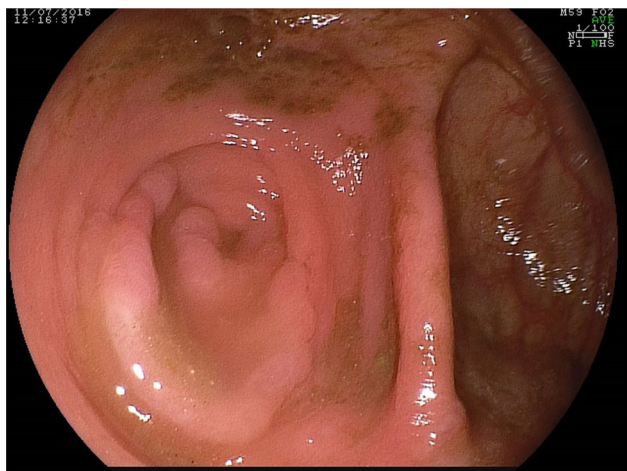


Figura 1 Aspecto endoscópico de los pólipos serrados. Pólipo plano localizado en el orificio apendicular.

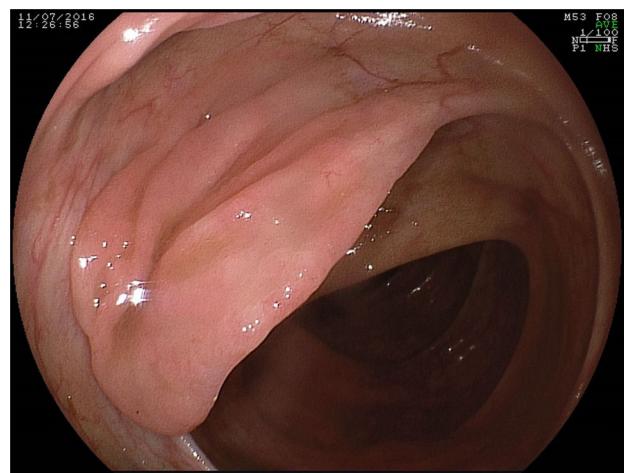


Figura 2 Pólipo serrado localizado en colon ascendente. Es muy característica la pérdida del patrón vascular como único signo de la presencia de un pólipo serrado.

al 3% y magnificación (figs. 3 y 4) obteniéndose una mejor definición de los mismos. El estudio anatomopatológico de uno de ellos informó adenoma serrado sin displasia citológica (fig. 5).

De acuerdo a la definición de la OMS se estableció el diagnóstico de síndrome de poliposis serrada (SPS) por la presencia de más de 20 pólipos serrados de cualquier tamaño distribuidos a lo largo del colon.

Debido a la multiplicidad de lesiones de gran tamaño a predominio de colon derecho y a la topografía de uno de ellos a nivel del orificio apendicular, que condiciona su

* Autor para correspondencia. Departamento de Gastroenterología, Hospital de Clínicas, Av. Italia 2870-Piso 4, Montevideo 11600, Uruguay. Fax: +598 2 4808472.

Correo electrónico: nicolasendoscopia@yahoo.es (N. González).

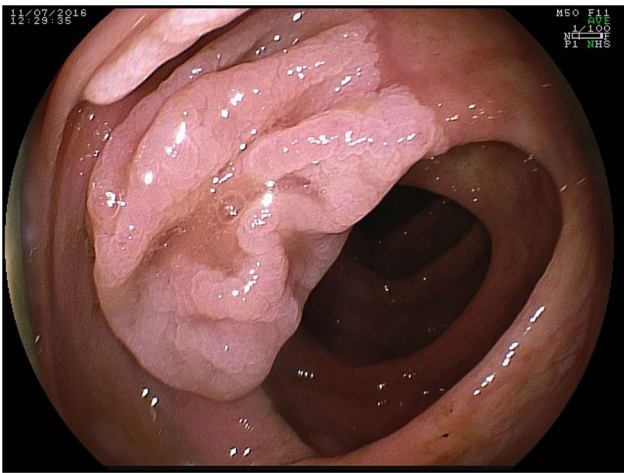


Figura 3 La aplicación de cromoendoscopia con ácido acético facilita la caracterización de la lesión y la determinación de sus límites.

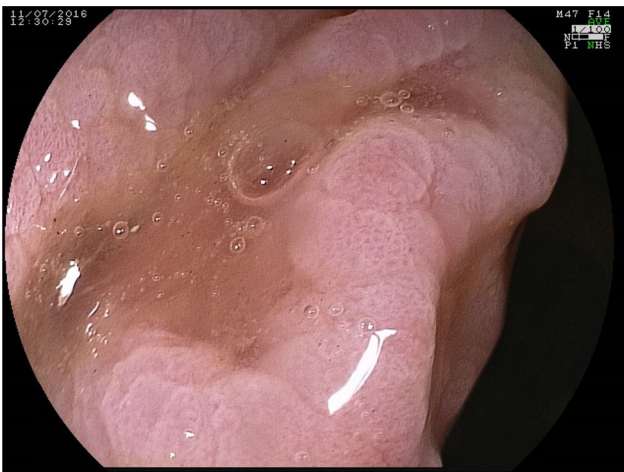

Figura 4 Imagen de alta resolución con luz blanca y magnificación después de realizar cromoendoscopia con ácido acético. Se observa un patrón glandular característico de los adenomas serrados tipo abierto II-O descrito por Kimura et al.

resecabilidad endoscópica, se decidió en conjunto con médicos cirujanos la realización de hemicolectomía derecha y resección por técnica de mucosectomía de los pólipos topografiados en colon izquierdo.

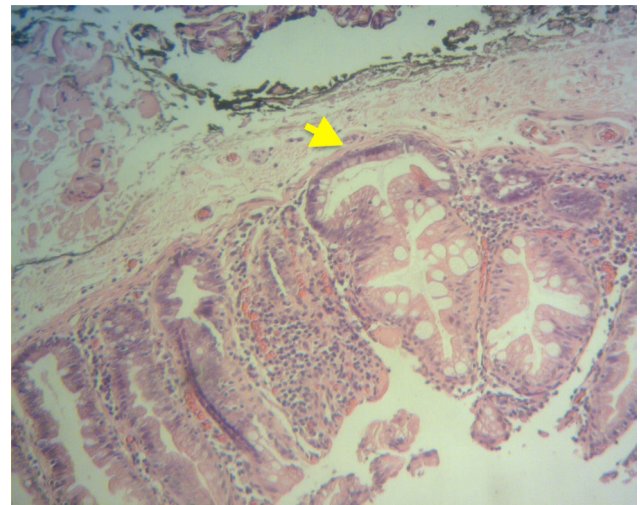


Figura 5 Adenoma serrado sésil sin displasia (hematoxilina-eosina). Se observan las características dilataciones luminales basales (flecha) de las glándulas en forma de «ancla», «J» o «bota» siendo esta característica arquitectural objetiva y fácil de identificar que marca la diferencia con los pólipos hiperplásicos de la variedad microvesicular.

Responsabilidades éticas

Protección de personas y animales. Los autores declaran que para esta investigación no se han realizado experimentos en seres humanos ni en animales.

Confidencialidad de los datos. Los autores declaran que han seguido los protocolos de su centro de trabajo sobre la publicación de datos de pacientes.

Derecho a la privacidad y consentimiento informado. Los autores declaran que en este artículo no aparecen datos de pacientes.

Financiación

No se recibió.

Conflicto de intereses

Los autores declaran no tener ningún conflicto de intereses.