

yla infiltración por linfocitos intraepiteliales característicos de la enfermedad celíaca pueden observarse en otras situaciones como sobrecrecimiento bacteriano, enfermedad de Crohn, linfoma intestinal o tratamiento con fármacos⁷, destacando micofenolato mofetilo, azatioprina⁸ y olmesartán, como fue el caso de la paciente. Se ha observado que no solo los síntomas, sino las alteraciones histológicas remiten tras la suspensión del fármaco⁹. En nuestro caso y, tras la buena evolución, no se ha procedido a repetir la biopsia intestinal. Según el algoritmo de Naranjo, la causalidad se consideró probable (7 puntos), lo que se puso en conocimiento de la Agencia Española de Farmacovigilancia.

Por todo ello, consideramos fundamental incluir esta entidad en el diagnóstico diferencial de síndromes diarreicos crónicos de etiología no aclarada, haciendo hincapié en realizar una minuciosa historia clínica, incluyendo repaso detallado del tratamiento farmacológico crónico de los pacientes, ya que las complicaciones asociadas pueden ser potencialmente graves.

Financiación

No se recibió patrocinio de ningún tipo para llevar a cabo este estudio.

Conflicto de intereses

Los autores declaran no tener ningún conflicto de intereses por la realización de este trabajo.

Referencias

- Rostom A, Murray JA, Kagnoff MF. American Gastroenterological Association (AGA) Institute technical review on the diagnosis and management of celiac disease. *Gastroenterology*. 2006;131:1981–2002.
- U.S. Food and Drug Administration. FDA Drug Safety Communication: FDA approves label changes to include intestinal problems (sprue-like enteropathy) linked to blood pressure medicine olmesartan medoxomil. 2013 [consultado 1 Mar 2014]. Disponible en: <http://www.fda.gov/Drugs/DrugSafety/ucm359477.htm>
- Lebwohl B, Ludvigsson JF. Sprue-like enteropathy due to olmesartan and other angiotensin receptor blockers – the plot thickens. *Aliment Pharmacol Ther*. 2014;40:1245–6.
- Ianiro G1, Bibbò S, Montalto M, et al. Systematic review: Sprue-like enteropathy associated with olmesartan. *Aliment Pharmacol Ther*. 2014;40:16–23.
- Rubio-Tapia A, Herman ML, Ludvigsson JF, et al. Severe sprue-like enteropathy associated with olmesartan. *Mayo Clin Proc*. 2012;87:732–8.
- Marietta EV, Nadeau AM, Cartee AK, et al. Immunopathogenesis of olmesartan-associated enteropathy. *Aliment Pharmacol Ther*. 2015;42:1303–14.
- DeGaetani M, Tennyson CA, Lebwohl B, et al. Villous atrophy and negative celiac serology: A diagnostic and therapeutic dilemma. *Am J Gastroenterol*. 2013;108:647–53.
- Seminerio J, McGrath K, Arnold CA, et al. Medication-associated lesions of the GI tract. *Gastrointest Endosc*. 2014;79:140–50.
- Nielsen JA, Steephen A, Lewin M. Angiotensin-II inhibitor (olmesartan)-induced collagenous sprue with resolution following discontinuation of drug. *World J Gastroenterol*. 2013;19:6928–30.

G. Solano-Iturri^{a,*}, N. García-Jiménez^a, J.D. Solano-Iturri^b y S. Blanco-Sampascual^c

^a Servicio de Medicina Interna, Hospital Universitario de Basurto, Bilbao, Vizcaya, España

^b Servicio de Anatomía Patológica, Hospital Universitario de Basurto, Bilbao, Vizcaya, España

^c Servicio de Aparato Digestivo, Hospital Universitario de Basurto, Bilbao, Vizcaya, España

* Autor para correspondencia. Hospital de Basurto, Avda. Montevideo 18, 48013 Bilbao, Vizcaya, España. Teléfono: 944006000 (extensión 5468); Fax: +946014514. Correo electrónico: goizalnaz@gmail.com (G. Solano-Iturri).

<https://doi.org/10.1016/j.rgmx.2016.06.006>
0375-0906/

© 2017 Asociación Mexicana de Gastroenterología. Publicado por Masson Doyma México S.A. Este es un artículo Open Access bajo la licencia CC BY-NC-ND (<http://creativecommons.org/licenses/by-nc-nd/4.0/>).

Glomangioma gástrico, diagnóstico diferencial de tumores del estroma gastrointestinal



Gastric glomangioma, differential diagnosis of gastrointestinal stromal tumors

Los tumores glómicos se originan a partir de células de músculo liso de los cuerpos glómicos que ayudan a regular el flujo arteriolar, son tumores mesenquimales con potencial maligno¹. Aunque infrecuentes se han reportado casos de tumores glómicos gástricos malignos con metástasis a diferentes órganos².

Se presenta el caso de un varón de 52 años con dolor abdominal en epigastrio, intermitente, de varios meses de evolución, con respuesta parcial a tratamiento médico. Niega fiebre, vómito, constipación, diarrea, pérdida de peso, así como otra sintomatología sistémica. A la exploración física: signos vitales normales, cardiopulmonar sin alteraciones, dolor en hemiabdomen superior a la palpación profunda, sin irritación peritoneal, resto sin datos patológicos.

La endoscopia mostró una tumoración subepitelial ulcerada en pared posterior de antro gástrico. La biopsia endoscópica reportó mucosa gástrica sin anormalidades. Con ultrasonografía endoscópica (USE) se observa una tumoración nodular de 3 × 2.5 cm, hipoecogénica, heterogénea, localizada en la capa muscular de la pared gástrica,

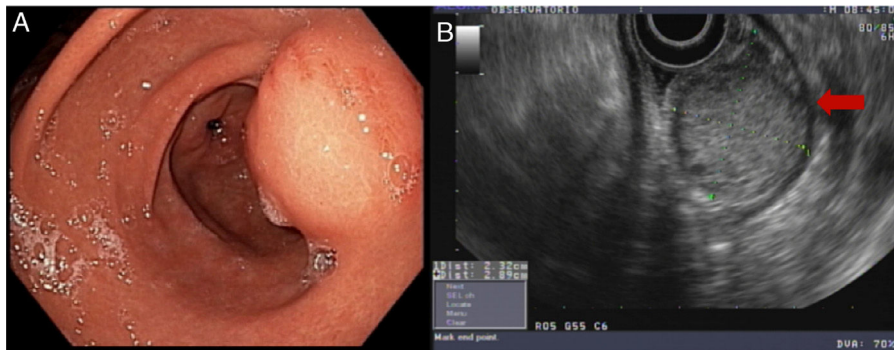


Figura 1 A) Visión endoscópica. Tumoración subepitelial en pared posterior de antro gástrico con ulceración en la mucosa. B) Visión endosonográfica. Tumoración nodular de 3 × 2.5 cm, hipocogénica, heterogénea localizada en la capa muscular de la pared gástrica (flecha roja).

mediante Doppler con vascularidad en su interior. Por USE, los datos fueron compatibles con un tumor del estroma gastrointestinal (GIST) (fig. 1).

Se realizó tomografía axial computarizada que excluyó enfermedad a distancia. Con base a estos hallazgos se decidió la resección quirúrgica de la tumoración.

El reporte macroscópico de patología reportó una tumoración nodular de 3.5 × 2.3 cm entre las capas serosa y muscular, con ulceración focal de la superficie mucosa. Microscópicamente, mediante tinción con hematoxilina/eosina se observó proliferación de células redondas de tamaño pequeño a intermedio, con núcleos centrales y cromatina granular densa. El análisis inmunohistoquímico (fig. 2) reveló tinción positiva para actina de músculo liso (SMA), h-Caldesmon de forma intensa y expresión focal de sinaptofisina. Negativo para CD117, DOG1, CD56, PGP9.5 y cromogranina, Ki-67 positivo en el 3% de las células tumorales. Debido al inmunofenotipo, el diagnóstico fue de tumor glómico, descartando el tumor de GIST epiteloide, así como

un tumor neuroendocrino, ambos diagnósticos diferenciales histológicos del tumor glómico. El paciente se egresó al tercer día sin complicaciones. Se dio seguimiento del paciente 6 meses posterior al egreso, refiriéndose asintomático, en el estudio endoscópico solamente observando cambios post-resección con mucosa sin anomalías, sin recidiva tumoral.

Descritos en 1948 por de Busscher, los tumores glómicos se consideraban lesiones benignas³, hoy son considerados como tumores mesenquimales con potencial maligno¹.

En 2001, Folpe et al., propusieron los siguientes criterios para sospechar malignidad: localización del tumor en capas profundas, tamaño mayor de 2 cm, histológicamente que se observen figuras mitóticas atípicas, con moderado a alto grado nuclear y que se encuentren más de 5 mitosis por 50 campos de gran aumento⁴. En cuanto a los tumores gástricos se sugirió que el tamaño para sospechar malignidad fuera mayor de 5 cm⁵.

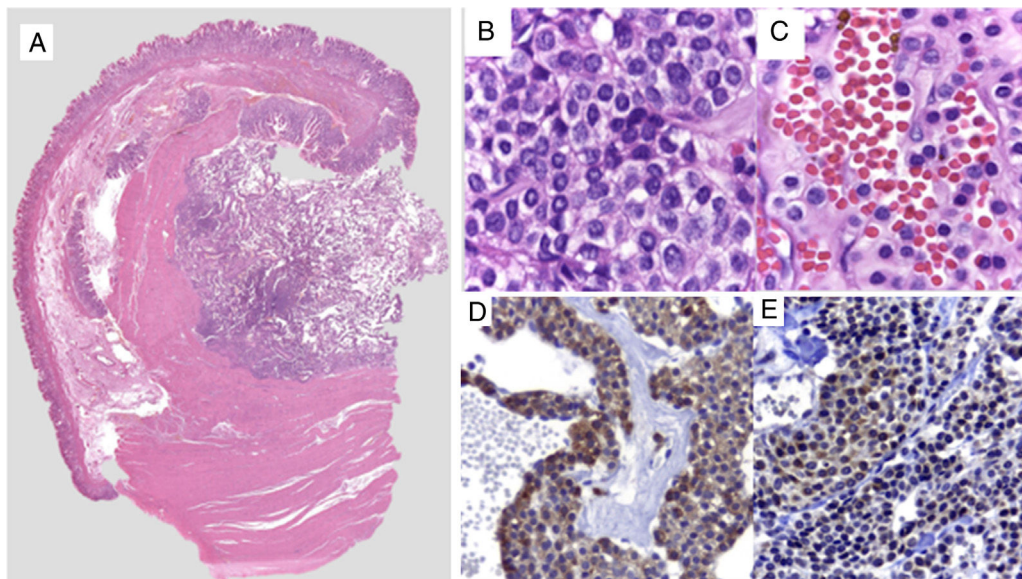


Figura 2 A) Imagen panorámica de lesión intramural. B y C) Células redondas, uniformes con núcleos centrales, ovales, cromatina granular, homogénea, nucléolo pequeño de citoplasma delimitado claro y eosinófilo. D) Inmunohistoquímica positiva para actina de músculo liso. E) Inmunohistoquímica positiva para sinaptofisina en células glómicas perivasculares.

El diagnóstico prequirúrgico de los tumores glómicos es difícil por la similitud que presenta con los GIST y los tumores neuroendocrinos en los estudios de imagen como la TAC, la resonancia magnética (RM) y el ultrasonido endoscópico⁶. Los tumores glómicos, radiológicamente se presentan como masas submucosas, con o sin úlceras, y pueden contener pequeñas calcificaciones^{1,7}. El diagnóstico con base a imágenes del USE es presuntivo y no puede reemplazar un diagnóstico histológico.

Una alternativa, que se ha mostrado útil en el diagnóstico prequirúrgico de tumores submucosas gástricos, es la biopsia por aspiración con aguja fina guiada por USE⁸. Debido a que es posible obtener en el 52-93% de los casos suficiente cantidad de tejido para poder realizar pruebas de tinción, así como análisis inmunohistoquímico, es considerada esencial para el diagnóstico prequirúrgico de los tumores glómicos gástricos^{6,9}.

Histopatológicamente, las células de los tumores glómicos, son uniformes, pequeñas, redondas o poligonales, con membranas celulares muy visibles¹⁰. En lo que realmente nos podemos basar para hacer el diagnóstico y la diferenciación de los demás tumores gástricos, es el estudio inmunohistoquímico. Los tumores glómicos, son positivos para actina de músculo liso (SMA), calponin, h-Caldesmon y negativos para desmina, pudiéndolos así diferenciar de los GIST⁵.

El tratamiento óptimo, es la resección quirúrgica, cuando se trata de una sola tumoración¹. En el caso que presentamos se realizó resección quirúrgica de la tumoración. Sin embargo en algunos casos se puede realizar por medio de resección submucosa endoscópica^{11,12}.

Financiación

No se recibió patrocinio de ningún tipo para llevar a cabo este estudio.

Conflicto de intereses

Los autores declaran no tener ningún conflicto de intereses por la realización de este trabajo.

Referencias

1. Chen KB, Chen L. Glomus tumor in the stomach: A case report and review of the literature. *Oncol Lett.* 2014;7:1790–2.
2. Song SE, Lee CH, Kim KA, et al. Malignant glomus tumor of the stomach with multiorgan metastases: Report of a case. *Surg Today.* 2010;40:662–7.
3. De Busscher G. Les anatomoses arterioveineuses de l'estomac: An ultrastructural study. *Acta Neurol Morphol.* 1948;6:87–105.

4. Folpe AL, Fanburg-Smith JC, Miettinen M, et al. Atypical and malignant glomus tumors: Analysis of 52 cases, with a proposal for the reclassification of glomus tumors. *Am J Surg Pathol.* 2001;25:1–12.
5. Miettinen M, Paal E, Lasota J, et al. Gastrointestinal glomus tumors: A clinicopathologic, immunohistochemical, and molecular genetic study of 32 cases. *Am J Surg Pathol.* 2002;26:301–11.
6. Kato S, Kikuchi K, Chinen K, et al. Diagnostic utility of endoscopic ultrasound-guided fine-needle aspiration biopsy for glomus tumor of the stomach. *World J Gastroenterol.* 2015;21:7052–8.
7. Tang M, Hou J, Wu D, et al. Glomus tumor in the stomach: Computed tomography and endoscopic ultrasound findings. *World J Gastroenterol.* 2013;19:1327–9.
8. Mekky MA, Yamao K, Sawaki A. Diagnostic utility of EUS-guided FNA in patients with gastric submucosal tumors. *Gastrointest Endosc.* 2010;71:913–9.
9. Akahoshi K, Oya M, Koga T, et al. Clinical usefulness of endoscopic ultrasound-guided fine needle aspiration for gastric subepithelial lesions smaller than 2 cm. *J Gastrointest Liver Dis.* 2014;23:405–12.
10. Xu XD, Lu XH, Ye GX, et al. Immunohistochemical analysis and biological behaviour of gastric glomus tumours: A case report and review of the literature. *J Int Med Res.* 2010;38:1539–46.
11. Zhang Y, Zhou P, Xu M. Endoscopic diagnosis and treatment of gastric glomus tumors. *Gastrointest Endosc.* 2011;73:371–5.
12. Xu M, Jiang XM, He YL, et al. Glomus tumor of the stomach: A case treated by endoscopic submucosal dissection. *Clin Res Hepatol Gastroenterol.* 2011;35:325–8.

E. Rosales-López^a, J.C. Salceda-Otero^{a,b,*},
D. Angulo-Molina^a, J.A. Posada-Torres^c,
M.G. Canchola-Aguilar^d y D. Lozoya-Gonzalez^a

^a Servicio de Endoscopia Gastrointestinal, Centro Médico ABC, Ciudad de México, México

^b Ultrasonido Endoscópico, Centro Médico ABC, Ciudad de México, México

^c Cirugía Oncológica, Centro Médico ABC, Ciudad de México, México

^d Servicio de Patología, Centro Médico ABC, Ciudad de México, México

* Autor para correspondencia. Centro Médico ABC, Observatorio, Sur 136, Número 116, Colonia Las Américas, Ciudad de México, México. Teléfono: +5272 49 19.

Correo electrónico: carlossalceda@yahoo.com (J.C. Salceda-Otero).

<https://doi.org/10.1016/j.rgmx.2016.08.006>
0375-0906/

© 2017 Asociación Mexicana de Gastroenterología. Publicado por Masson Doyma México S.A. Este es un artículo Open Access bajo la licencia CC BY-NC-ND (<http://creativecommons.org/licenses/by-nc-nd/4.0/>).