



# REVISTA DE GASTROENTEROLOGÍA DE MÉXICO

[www.elsevier.es/rgmx](http://www.elsevier.es/rgmx)



## ARTÍCULO ORIGINAL

# Una técnica novedosa para corrección de prolapso rectal completo: rectopexia percutánea asistida por endoscopia con ayuda del EndoLifter



L. Bustamante-Lopez<sup>b,\*</sup>, M. Sulbaran<sup>a</sup>, C. Sakai<sup>a</sup>, E.G. de Moura<sup>a</sup>,  
L. Bustamante-Perez<sup>c</sup>, C.S. Nahas<sup>b</sup>, S.C. Nahas<sup>b</sup>, I. Cecconello<sup>b</sup> y P. Sakai<sup>a</sup>

<sup>a</sup> Servicio de Endoscopia Gastrointestinal, Departamento de Gastroenterología, División Quirúrgica, Escuela de Medicina de la Universidad de Sao Paulo, Sao Paulo, Brasil

<sup>b</sup> Coloproctología, Departamento de Gastroenterología, División Quirúrgica, Escuela de Medicina de la Universidad de Sao Paulo, Sao Paulo, Brasil

<sup>c</sup> Unidad de Coloproctología, División Quirúrgica, Universidad de Zulia, Maracaibo, Zulia, Venezuela

Recibido el 15 de diciembre de 2015; aceptado el 8 de abril de 2016

Disponible en Internet el 4 de octubre de 2016

### PALABRAS CLAVE

Rectopexia;  
Endoscopia;  
Prolapso rectal;  
EndoLifter

### Resumen

**Introducción y objetivos:** El prolapso rectal es común en los pacientes de edad avanzada, con una incidencia del 1% en los mayores de 65 años. El objetivo de este estudio fue evaluar la seguridad y la factibilidad de un nuevo procedimiento endoluminal para la fijación a la pared abdominal anterior del recto previamente movilizado utilizando un dispositivo de fijación endoscópica.

**Materiales y métodos:** El estudio es un ensayo experimental fase I de brazo único. La reproducción quirúrgica del prolapso rectal fue realizada bajo anestesia general en 5 cerdos. Se llevó a cabo la reducción endoscópica transanal del prolapso rectal. Se identificó el mejor sitio para la transiluminación de la pared abdominal, adecuado para rectopexia. El EndoLifter se utilizó para aproximar la pared anterior de la parte proximal del recto a la pared abdominal anterior. Se realizaron 2 rectopexias percutáneas con el Loop Fixture II Gastropexy Kit® en el sitio preestablecido de transiluminación. Posteriormente se llevaron a cabo rectoscopia y laparotomía exploratoria. Por último, los animales fueron sacrificados.

**Resultados:** El tiempo promedio del procedimiento fue de 16 min (11-21) y la longitud promedio del recto movilizado fue de 4.32 cm (rango 2.9-5.65 cm). Se realizaron un total de 10 fijaciones, con una tasa de éxito técnico del 100%. No hubo evidencia de prolapso rectal postoperatorio en ninguno de los animales. El EndoLifter facilitó el proceso al permitir la manipulación de la mucosa durante la pexia.

\* Autor para correspondencia. Calle José Antonio Coelho 207. Apartamento 13, Vila Mariana. 04011060. Sao Paulo, Brasil. Teléfono: (55.11) 985000091, Fax: +(55.11) 3149-4790.

Correo electrónico: [leonardoabustamante@gmail.com](mailto:leonardoabustamante@gmail.com) (L. Bustamante-Lopez).

<http://dx.doi.org/10.1016/j.rgmx.2016.04.004>

0375-0906/© 2016 Asociación Mexicana de Gastroenterología. Publicado por Masson Doyma México S.A. Este es un artículo Open Access bajo la licencia CC BY-NC-ND (<http://creativecommons.org/licenses/by-nc-nd/4.0/>).

**Conclusiones:** La rectopexia percutánea asistida por endoscopia es un procedimiento endoluminal seguro y factible para la fijación del recto a la pared abdominal anterior en animales de experimentación.

© 2016 Asociación Mexicana de Gastroenterología. Publicado por Masson Doyma México S.A. Este es un artículo Open Access bajo la licencia CC BY-NC-ND (<http://creativecommons.org/licenses/by-nc-nd/4.0/>).

## KEYWORDS

Rectopexy;  
Endoscopy;  
Rectal prolapse;  
EndoLifter

## A novel technique for correction of total rectal prolapse: Endoscopic-assisted percutaneous rectopexy with the aid of the EndoLifter

### Abstract

**Introduction and aims:** Rectal prolapse is common in the elderly, having an incidence of 1% in patients over 65 years of age. The aim of this study was to evaluate the safety and feasibility of a new endoluminal procedure for attaching the previously mobilized rectum to the anterior abdominal wall using an endoscopic fixation device.

**Materials and methods:** The study is a single-arm phase I experimental trial. Under general anesthesia, total rectal prolapse was surgically reproduced in five pigs. Transanal endoscopic reduction of the rectal prolapse was performed. The best site for transillumination of the abdominal wall, suitable for rectopexy, was identified. The EndoLifter was used to approximate the anterior wall of the proximal rectum to the anterior abdominal wall. Two percutaneous rectopexies were performed by puncture with the Loop Fixture II Gastropexy Kit® at the preset site of transillumination. After the percutaneous rectopexies, rectoscopy and exploratory laparotomy were performed. Finally, the animals were euthanized.

**Results:** The mean procedure time was 16 min (11-21) and the mean length of the mobilized specimen was 4.32 cm (range 2.9-5.65 cm). A total of 10 fixations were performed with a technical success rate of 100%. There was no evidence of postoperative rectal prolapse in any of the animals. The EndoLifter facilitated the process by allowing the mucosa to be held and manipulated during the repair.

**Conclusions:** Endoscopic-assisted percutaneous rectopexy is a safe and feasible endoluminal procedure for fixation of the rectum to the anterior abdominal wall in experimental animals.

© 2016 Asociación Mexicana de Gastroenterología. Published by Masson Doyma México S.A. This is an open access article under the CC BY-NC-ND license (<http://creativecommons.org/licenses/by-nc-nd/4.0/>).

## Introducción

El prolapso rectal, o procidencia, se define como una protrusión del recto más allá del borde anal<sup>1</sup>. El prolapso rectal es común en los pacientes de edad avanzada, con una incidencia de 1% en los mayores a 65 años<sup>2</sup>. Los factores predisponentes incluyen músculos laxos del piso pélvico y del canal anal<sup>3</sup>, un saco de Douglas anormalmente profundo<sup>4</sup>, debilidad de los esfínteres interno y externo<sup>5</sup>, y debilidad de los ligamentos laterales<sup>6</sup>. Por lo tanto, la patogénesis completa del prolapso rectal es muy compleja y su tratamiento es principalmente quirúrgico<sup>7</sup>.

El objetivo de este estudio fue evaluar la seguridad y la factibilidad de un nuevo procedimiento endoluminal para la fijación a la pared abdominal anterior del recto previamente movilizado utilizando un dispositivo de fijación endoscópica en un modelo animal in vivo.

## Materiales y métodos

El protocolo fue aprobado por el Comité de Evaluación del Departamento de Gastroenterología institucional. Los procedimientos se llevaron a cabo en el laboratorio

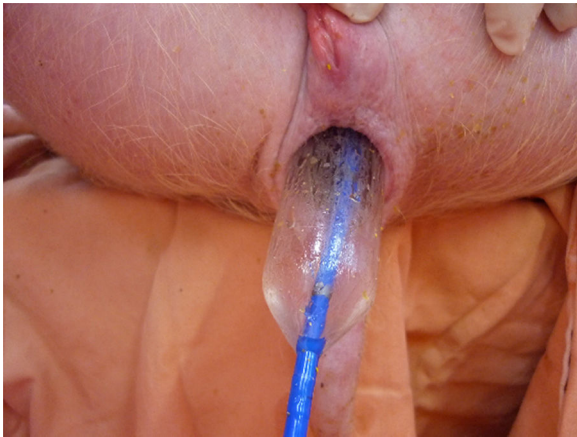experimental del Complejo Hospitalario del Hospital Das Clínicas de la Escuela de Medicina de la Universidad de Sao Paulo.

El estudio es un ensayo experimental fase I de brazo único. Se utilizaron 5 cerdos hembra domésticos, sanos, y de raza Yorkshire. El peso promedio de los animales previo al procedimiento fue de 35 kg (rango de 32 a 40 kg) y no se habían sometido a cirugías previas. Se les mantuvo en ayuno 24 h antes de la intervención y recibieron 1,250 ml de una solución de 20% manitol para el lavado rectal y de colon un día antes del procedimiento.

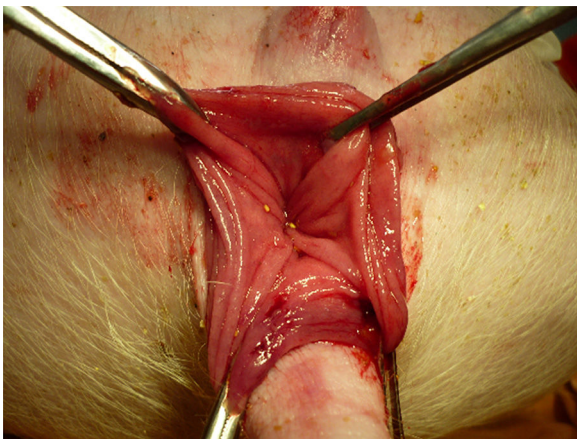
En la posición de litotomía con las piernas abiertas, todos los animales fueron sometidos a intubación traqueal y ventilación mecánica. Se les mantuvo bajo anestesia general con una base de ketamina (intravenosa 5 mg/kg) y tiopental (intravenosa 10-30 mg/kg), seguido de la inhalación de isoflurano.

## Movilización del recto y reproducción quirúrgica de prolapso rectal completo

La movilización del recto al piso pélvico mediante abordaje abierto se completó por disección aguda y un dispositivo



**Figura 1** Dilatación neumática del ano con un dilatador de 30 mm de diámetro.



**Figura 2** Prolapso rectal.

electroquirúrgico bipolar. El plano del presacro avascular se disecó cuidadosamente y el colon descendente se movilizó lateralmente.

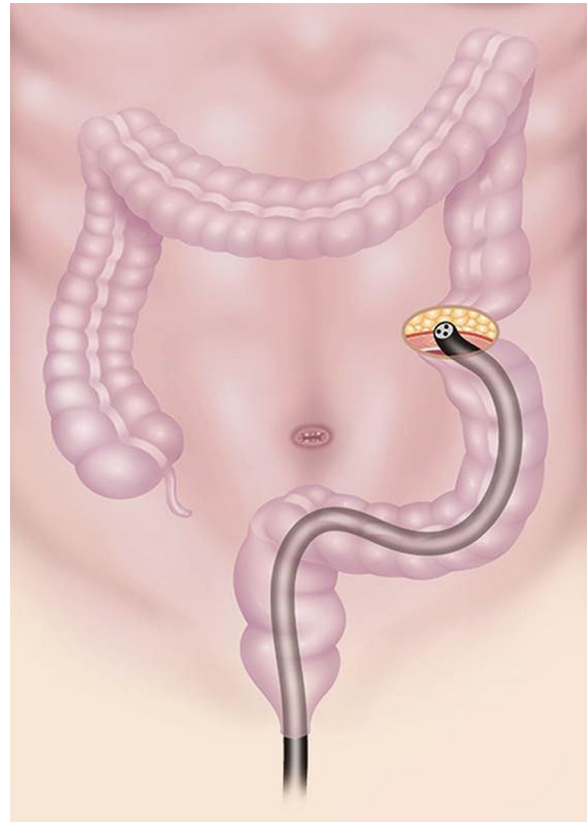
La dilatación neumática del ano se realizó con un dilatador de 30 mm de diámetro (fig. 1). Por último, se insertó un anoscopio en el ano, y la mucosa del recto movilizado fue desplazada con el retractor Allis (fig. 2).

### Técnica de rectopexia


Todas las examinaciones se realizaron por un solo endoscopista con habilidades avanzadas. Las rectopexias fueron llevadas a cabo por un cirujano colorrectal con experiencia.

Después de reproducir quirúrgicamente el prolapso rectal completo, se llevaron a cabo los siguientes pasos:

1. Preparación de la pared abdominal con iodopovidona y solución salina.
2. Introducción transanal del endoscopio (Pentax EG-290) y reducción del prolapso rectal.
3. Identificación del mejor sitio para la transiluminación de la pared abdominal, adecuada para rectopexia (fig. 3).
4. El EndoLifter fue utilizado para retraer y aproximar la pared anterior de la parte proximal del recto a la pared



**Figura 3** Transiluminación de la pared abdominal con colonoscopia.



**Figura 4** El EndoLifter, con los fórceps sujetadores retractables unidos a la tapa transparente.

abdominal anterior<sup>8</sup>. El dispositivo consiste de fórceps sujetadores retractables unidos mediante una bisagra a una tapa transparente, la cual permite sujetar, retraer y levantar simultáneamente la mucosa (fig. 4). La tapa transparente mide 13.85 mm en diámetro y pudo unirse a la punta del endoscopio de 9.8 mm. Al aproximar la pared rectal anterior, se extendieron los fórceps retractables y se sujetó el sitio específico donde se realizaría la pexia. Los fórceps fueron entonces parcialmente retraídos para levantar la mucosa de la pared rectal anterior, aproximándola a la pared abdominal anterior.

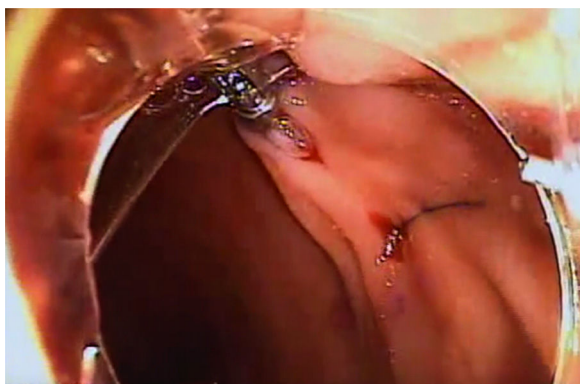


Figura 5 Vista endoluminal de la fijación rectal.

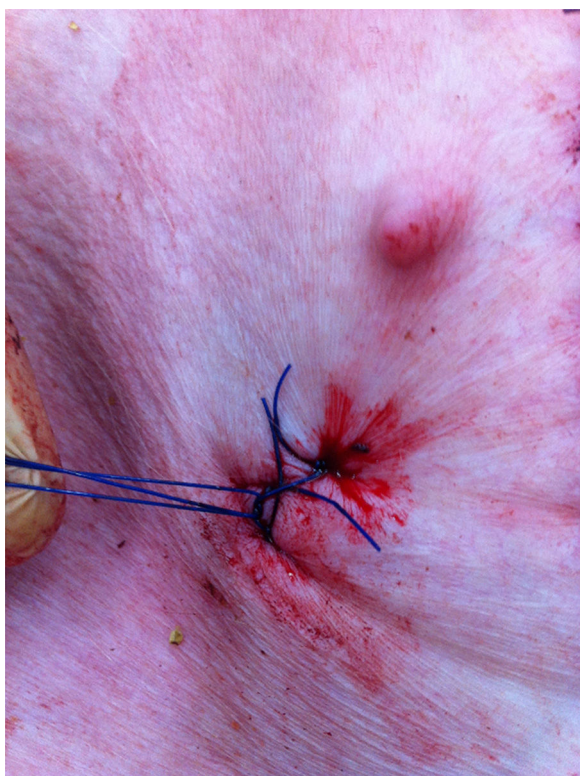

Figura 6 Vista abdominal.

5. Se realizaron 2 rectopexias percutáneas por punción con el Loop Fixture II Gastropexy Kit® en el sitio de transluminación preestablecido (fig. 5). Descrito brevemente, este dispositivo tiene 2 agujas; una de ellas tiene una sutura insertada a través de sí misma justo antes de la punta, y la otra tiene una sutura fijadora en asa.
6. Bajo observación endoscópica, la aguja con la sutura fijadora presionó hacia abajo formando un asa para fijar la sutura.
7. Se avanzó la sutura hacia abajo para que su punta distal pasara a través del asa de la sutura fijadora.
8. Después de confirmar endoscópicamente que la punta distal de la sutura pasó a través del asa de la sutura fijadora, se colocó nuevamente el asa en la aguja punzadora (fig. 6).

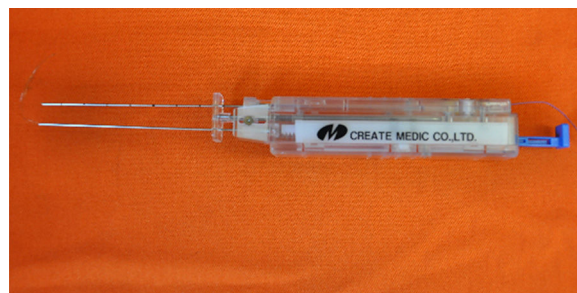

Figura 7 Loop Fixture II Gastropexy Kit®.

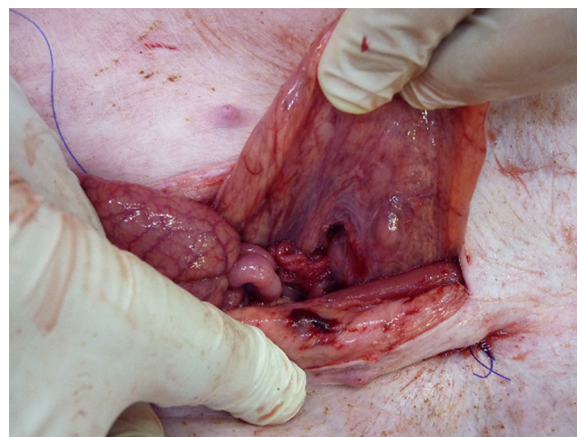


Figura 8 Laparotomía exploratoria después del procedimiento.

9. Se retractó el Loop Fixture II (fig. 7) y la aguja con la sutura fijadora presionó hacia abajo para formar un asa y liberar la sutura. Se hizo un nudo con la sutura liberada contra la pared abdominal para sujetar la pared rectal anterior al peritoneo parietal.
10. Después de las rectopexias percutáneas, se llevaron a cabo rectoscopia y laparotomía exploratoria (fig. 8).
11. Por último, los animales fueron sacrificados.

## Resultados

El tiempo promedio del procedimiento fue de 16 min (11-21), y el promedio de longitud del recto movilizado fue de 4.32 cm (rango 2.9-5.65 cm).

Se realizaron un total de 10 fijaciones, con una tasa de éxito técnico del 100%.

Los procedimientos fueron llevados a cabo sin complicaciones clínicamente importantes, tales como perforaciones o sangrado masivo, a excepción de sangrado rectal menor en uno de los animales. No hubo evidencia postoperatoria de prolapso rectal en ninguno de los animales. El recto permaneció fijado firmemente a la pared abdominal anterior, sin protrusión o prolapso.

El proceso fue facilitado por el EndoLifter, ya que permitió la manipulación de la mucosa durante la pexia, ayudando a exponer el mejor sitio para la punción.

Se realizó la maniobra de Valsalva para confirmar la ausencia de recurrencia del prolapso rectal, la cual no se presentó en ninguno de los animales.

## Discusión

Se demostró la factibilidad y seguridad de la fijación endoluminal de la pared rectal anterior a la pared abdominal anterior, proponiendo un método menos invasivo en el tratamiento de prolapso rectal, eliminando la necesidad de anestesia general, evitando la resección intestinal e incisiones abdominales, y ofreciendo así la posibilidad de una estancia hospitalaria menor con una recuperación más rápida.

El prolapso rectal ocurre comúnmente en pacientes de edad avanzada. Estos pacientes son más susceptibles a complicaciones perioperatorias, particularmente a las relacionadas con la anestesia y las que tienen una etiología cardiovascular, respiratoria o infecciosa<sup>9</sup>.

Aunque la cirugía laparoscópica ha emergido como un abordaje terapéutico efectivo para el prolapso rectal, la morbimortalidad postoperatoria en los pacientes ancianos sigue siendo una preocupación<sup>10,11</sup>. Un reciente estudio retrospectivo francés evaluó la seguridad de la rectopexia ventral laparoscópica en los pacientes de edad avanzada. Se incluyeron un total de 4,303 pacientes de una base de datos nacional, comparando a pacientes mayores de 70 años con pacientes menores de 70 años. Los pacientes ancianos presentaban un mayor número de complicaciones menores (urinarias, complicaciones de heridas quirúrgicas) y una estancia hospitalaria mayor, pero no hubo diferencias en las complicaciones mayores y tasas de mortalidad entre los 2 grupos<sup>12</sup>. Sin embargo, otros autores han reportado morbilidad cardíaca significativa en pacientes de edad avanzada sometidos a rectopexia laparoscópica<sup>13,14</sup>.

La innovación quirúrgica no se ha detenido en esta frontera y ha avanzado aún más en cuanto a rutas de acceso mínimamente invasivas tales como la cirugía por puerto único, cirugía endoscópica transluminal a través de orificios naturales, cirugía asistida por robot, y cirugía endoluminal.

Se han descrito más de 100 técnicas diferentes para la corrección quirúrgica del prolapso rectal<sup>15</sup>, y los abordajes pueden ser perineal o abdominal. Debido a su morbilidad menor, en pacientes de edad avanzada el abordaje perineal es realizado con mayor frecuencia que el abordaje abdominal. Las técnicas de rectopexia son variadas e incluyen el uso de suturas, grapas o mallas, que eventualmente son combinadas con resección sigmoidea. Ninguna de estas operaciones puede ser considerada ideal para todo paciente. Los abordajes abdominales tienen una tasa de recurrencia más baja, pero se les asocia significativamente con tasas más altas de infecciones y complicaciones, en comparación con los abordajes transperineales<sup>16</sup>. Por eso se prefiere el abordaje abdominal en pacientes con buena condición médica. Los abordajes abdominales usualmente se reservan para los pacientes que no pueden tolerar el procedimiento abdominal. Aunque estas operaciones se realizan frecuentemente, una comparación y evaluación de los diferentes métodos resulta difícil. En el estudio PROSPER se llevó a cabo una comparación aleatorizada de tratamientos quirúrgicos para el prolapso rectal. Se colocó aleatoriamente a los pacientes entre cirugía abdominal y perineal (1), y sutura vs. rectopexia con resección para aquellos sometidos a un procedimiento abdominal (2), o el procedimiento Altemeier vs. el procedimiento Delorme para los que recibían un procedimiento perineal (3). Los desenlaces primarios eran

recurrencia de prolapso, incontinencia, función intestinal, y los puntajes de calidad de vida, todos medidos hasta por 3 años. No se observaron diferencias significativas en ninguna de las comparaciones aleatorizadas, aunque sí mejorías sustanciales en los valores basales de calidad de vida después de los procedimientos<sup>17</sup>.

El uso de la pared abdominal anterior no es un abordaje novedoso, y se encuentra documentado en la literatura médica por lo menos desde 1930<sup>18</sup>. Los avances en las técnicas endoscópicas terapéuticas han facilitado la mejoría de abordajes anteriores. Aunque no se ha estudiado la factibilidad de la rectopexia endoscópica para el prolapso rectal completo en humanos, reportes previos de fijaciones percutáneas de grosor completo de la pared colónica asistidas por colonoscopia, sin signos de perforación, infección o fístulas, sugieren la posible aplicación clínica de esta técnica. Se ha comprobado que la colopexia endoscópica ventral para el tratamiento de vólvulus de sigmoides es un procedimiento terapéutico efectivo con morbilidad baja. Adicionalmente, la gastropexia percutánea asistida por transiluminación endoscópica es un abordaje estándar para pacientes con neoplasia esofágica avanzada<sup>19</sup>. Sin embargo, se debe estudiar en forma prospectiva la factibilidad de la rectopexia endoscópica para el prolapso rectal completo en humanos.

La rectopexia percutánea asistida por endoscopia con la ayuda del EndoLifter<sup>8</sup> es un procedimiento endoluminal seguro y factible para la fijación del recto a la pared abdominal anterior en animales de experimentación. Las ventajas potenciales importantes de esta técnica mínimamente invasiva deben ser probadas en humanos y las tasas de mejoría funcional y de recurrencia deben ser medidas para demostrar más a fondo su aplicación clínica.

## Responsabilidades éticas

**Protección de personas y animales.** Los autores declaran que los procedimientos seguidos se conformaron a las normas éticas del comité de experimentación humana responsable y de acuerdo con la Asociación Médica Mundial y la Declaración de Helsinki.

**Confidencialidad de los datos.** Los autores declaran que en este artículo no aparecen datos de pacientes.

**Derecho a la privacidad y consentimiento informado.** Los autores declaran que en este artículo no aparecen datos de pacientes.

## Financiación

No se recibió patrocinio alguno para realizar este artículo.

## Conflicto de intereses

Los autores declaran no tener ningún conflicto de intereses.

## Agradecimientos

Los autores agradecen al personal de la Unidad de Cirugía Experimental de la Incor-HC de la Universidad de Sao Paulo por su apoyo incondicional en la realización de este estudio.

## Referencias

1. Wu JS. Rectal prolapse: A historical perspective. *Curr Probl Surg*. 2009;46:602–716.
2. Gourgiotis S, Baratsis S. Rectal prolapse. *Int J Colorectal Dis*. 2007;22:231–43.
3. Broden B, Snellman B. Procidentia of the rectum studied with cineradiography. A contribution to the discussion of causative mechanism. *Dis Colon Rectum*. 1968;11:330–47.
4. Jones OM, Cunningham C, Lindsey I. The assessment and management of rectal prolapse, rectal intussusception, rectocele, and enterocele in adults. *BMJ*. 2011;342:c7099.
5. Eu KW, Seow-Choen F. Functional problems in adult rectal prolapse and controversies in surgical treatment. *Br J Surg*. 1997;84:904–11.
6. Marderstein EL, Delaney CP. Surgical management of rectal prolapse. *Nat Clin Pract Gastroenterol Hepatol*. 2007;4:552–61.
7. Mills S. Rectal prolapse. En: Beck DERP, Saclarides TH, Senagore AJ, et al., editores. *Rectal Prolapse*. New York, NY: Springer; 2011. p. 549–63.
8. Sato-Uemura R, Christiano-Sakai M, Duarte-Jordão R, et al. Endolifter, a new tool for safe and rapid submucosal endoscopic dissection. *Revista de Gastroenterología de México (English Edition)*. 2014;79:161–5.
9. Russell MM, Read TE, Roberts PL, et al. Complications after rectal prolapse surgery: Does approach matter? *Dis Colon Rectum*. 2012;55:450–8.
10. Formijne Jonkers HA, Poirier N, Draaisma WA, et al. Laparoscopic ventral rectopexy for rectal prolapse and symptomatic rectocele: An analysis of 245 consecutive patients. *Colorectal Dis*. 2013;15:695–9.
11. Wijffels N, Cunningham C, Dixon A, et al. Laparoscopic ventral rectopexy for external rectal prolapse is safe and effective in the elderly. Does this make perineal procedures obsolete? *Colorectal Dis*. 2011;13:561–6.
12. Gultekin FA, Wong MT, Podevin J, et al. Safety of laparoscopic ventral rectopexy in the elderly: Results from a nationwide database. *Dis Colon Rectum*. 2015;58:339–43.
13. Bjerke T, Mynster T. Laparoscopic ventral rectopexy in an elderly population with external rectal prolapse: Clinical and anal manometric results. *Int J Colorectal Dis*. 2014;29:1257–62.
14. Laubert T, Bader FG, Kleemann M, et al. Outcome analysis of elderly patients undergoing laparoscopic resection rectopexy for rectal prolapse. *Int J Colorectal Dis*. 2012;27:789–95.
15. Brown AJ, Anderson JH, McKee RF, et al. Strategy for selection of type of operation for rectal prolapse based on clinical criteria. *Dis Colon Rectum*. 2004;47:103–7.
16. Altomare DF, Binda G, Ganio E, et al., Rectal Prolapse Study Group. Long-term outcome of Altemeier's procedure for rectal prolapse. *Dis Colon Rectum*. 2009;52:698–703.
17. Senapati A, Gray RG, Middleton LJ. PROSPER: A randomised comparison of surgical treatments for rectal prolapse. *Colorectal Dis*. 2013;15:858–68.
18. Pemberton JD, Stalker LK. Surgical treatment of complete rectal prolapse. *Ann Surg*. 1939;109:799–808.
19. Milsom J, Trencheva K, Pavoar R, et al. Endoscopic fixation of the rectum for rectal prolapse: A feasibility and survival experimental study. *Surg Endosc*. 2011;25:3691–7.