

IMAGEN CLÍNICA EN GASTROENTEROLOGÍA

Hernia inguinal derecha gigante

Giant right inguinal hernia

U.G. Rossi*, P. Torcia y M. Cariati



Departamento de Ciencias Diagnósticas, Unidad de Radiología y Radiología Intervencionista, ASST Santi Paolo and Carlo, Hospital San Carlo Borromeo, Milán, Italia

Una mujer de 67 años de edad proveniente de residencia rural arribó a nuestro departamento de urgencias presentando una masa inguinal derecha grande que había crecido a lo largo de 10 años, presentando ahora dolor agudo inguinal derecho y náuseas.

La exploración clínica reveló una hernia inguinal derecha grande, con 20 cm de longitud y 18 cm de ancho (fig. 1). Al aplicársele presión ligera, se observó que la hernia era irreducible, por lo que se diagnosticó como una hernia inguinal estrangulada derecha. La paciente fue sometida a una tomografía computarizada del abdomen, que identificó

la hernia inguinal derecha grande con una señal radiológica inicial de sufrimiento intestinal (fig. 2A y B). Se realizó, mediante una cirugía abierta urgente, el reparo quirúrgico de la hernia inguinal estrangulada. No se notaron signos de infarto intestinal durante la cirugía. El curso postoperatorio no tuvo complicaciones y se dio de baja a la paciente en el segundo día.

Las hernias inguinales predominan en los hombres y existe una mayor incidencia por edad en personas que se encuentran en los 50 y 60 años de edad. En mujeres se han asociado la tos crónica, la edad mayor, la estatura alta y la

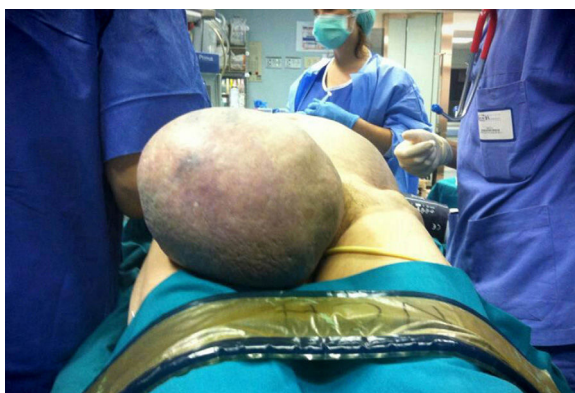


Figura 1 La exploración clínica que muestra la presencia de la hernia inguinal derecha gigante.

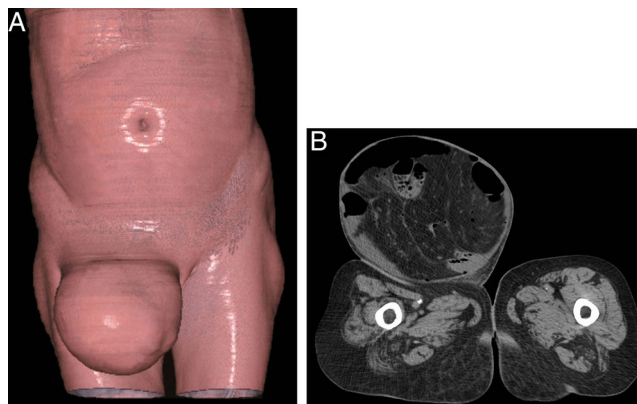


Figura 2 A) Imagen de una tomografía coronal computarizada con técnica de renderización de volumen que muestra la presencia de la hernia inguinal derecha grande. B) Imagen de una tomografía axial computarizada que muestra una hernia directa pasando a través del conducto inguinal con protuberancia de segmentos intestinales.

* Autor para correspondencia. Departamento de Ciencias Diagnósticas, Unidad de Radiología y Radiología Intervencionista, ASST Santi Paolo and Carlo, Hospital San Carlo Borromeo, Vía Pio II, 3, 20153 Milán, Italia. Teléfono: +39 02 40222465; fax: +39 02 40222465.

Correo electrónico: urossi76@hotmail.com (U.G. Rossi).

residencia rural a una incidencia mayor de hernia inguinal^{1,2}. Sin embargo, la hernia inguinal gigante es más inusual y es un reto significativo en términos de manejo quirúrgico³. En cuanto a nuestro caso, la residencia rural y la edad mayor fueron los 2 factores principales en el desarrollo de una hernia inguinal grande como tal.

Responsabilidades éticas

Protección de personas y animales. Los autores declaran que en relación con este estudio no se llevaron a cabo experimentos en humanos o animales.

Confidencialidad de datos. Los autores declaran que en este artículo no aparece información del paciente.

Derecho a privacidad y consentimiento informado. Los autores declaran no aparece información del paciente en este artículo.

Financiación

No se recibió apoyo financiero relacionado a este estudio/artículo.

Conflicto de intereses

Los autores declaran que no existe conflicto de interés.

Referencias

1. McIntosh A, Hutchinson A, Roberts A, et al. Evidence-based management of groin hernia in primary care —a systematic review. *Fam Pract.* 2000;17:442–7.
2. Ruhl CE, Everhart JE. Risk factors for inguinal hernia among adults in the US population. *Am J Epidemiol.* 2007;165:1154–61.
3. Trakarnsagna A, Chinswangwatanakul V, Methasate A, et al. Giant inguinal hernia: Report of a case and reviews of surgical techniques. *Int J Surg Case Rep.* 2014;5:868–72.