

9. Aranda-Narváez JM, Prieto-Puga Arjona T, Garcia-Albiach B, et al. Infección de sitio quirúrgico tras apendicectomía urgente: tasa global y tipo según la vía de abordaje (abierto/laparoscópica). *Enferm Infecc Microbiol Clin*. 2014;32:76–81.
10. Sauerland S, Lefering R, Neugebauer EAM. Laparoscopic versus open surgery for suspected appendicitis. *Cochrane Database Syst Rev*. 2004:CD001546.

J.A. Bahena-Aponte<sup>a,\*</sup>, Q. González-Contreras<sup>b</sup>  
y A. Tepeyac<sup>b</sup>

<sup>a</sup> Hospital General Ajusco Medio, SSA, Ciudad de México, México

<sup>b</sup> Hospital HMG Coyoacán, Ciudad de México, México

\* Autor para correspondencia. Hospital General Ajusco Medio, Encinos Número 41, Col. Ampliación Miguel Hidalgo 4.<sup>a</sup> Secc, Delegación Tlalpan, C.P. 14250 Ciudad de México, México. Teléfono: +5132 1200, Ext. 119.

Correo electrónico: [investigacionhgam@gmail.com](mailto:investigacionhgam@gmail.com)  
(J.A. Bahena-Aponte).

<http://dx.doi.org/10.1016/j.rgmx.2016.02.007>  
0375-0906/

© 2016 Asociación Mexicana de Gastroenterología. Publicado por Masson Doyma México S.A. Este es un artículo Open Access bajo la licencia CC BY-NC-ND

(<http://creativecommons.org/licenses/by-nc-nd/4.0/>).

## Coristoma hepático en pared vesicular tratado por laparoscopia. Presentación de un caso clínico y revisión de la literatura



### Laparoscopic treatment of hepatic choristoma in the gallbladder wall: A clinical case presentation and literature review

Paciente femenina de 37 años de edad, que ingresó por dolor abdominal intenso, continuo en epigastrio e hipocondrio derecho, acompañado de náusea, vómito, taquicardia y diaforesis, posterior a la ingesta de comida abundante en grasas. Refirió haber presentado cuadros similares manejados con tratamiento médico de forma ambulatoria. A la exploración física se encontró temperatura de 36.8°C, FR 18, FC 79, pulso 79, TA 130/78, con datos de deshidratación leve, sin ictericia, ni datos de enfermedad cardiopulmonar, con dolor abdominal a la palpación 8/10, Murphy positivo, Giordano negativo y peristalsis presente. La paciente no refirió antecedentes familiares de relevancia para la enfermedad actual.

Un ultrasonido de hígado y vías biliares reportó engrosamiento de la pared vesicular y presencia de litos en su interior, en la biometría hemática leucocitosis de  $17.4 \times 10^3$  con neutrofilia. Se diagnosticó colecistitis aguda litiasica, por lo que se decidió realizar colecistectomía laparoscópica. La vesícula se encontró con múltiples adherencias de epiplón, edema perivesicular y una masa de  $1 \times 0.5 \times 0.5$  cm con apariencia de tejido hepático en la pared vesicular medial (fig. 1). Se extirpó la vesícula con la técnica laparoscópica habitual, dejando la masa intacta en la pared. El informe histopatológico reportó vesícula biliar con presencia de tejido hepático maduro subseroso, consistente con hígado heterotópico en pared vesicular (coristoma) y colecistitis aguda sobrepuesta en colecistitis crónica con litiasis.

La evolución fue satisfactoria y la paciente fue dada de alta a las 48 h.

El término coristoma se refiere a una neoformación con histología de un tejido normal situado heterotópicamente.

Se pueden dar ectopias de diferentes órganos y tejidos en el cuerpo. Uno de los más conocidos es el páncreas que puede encontrarse en áreas circundantes como duodeno, estómago o el apéndice de Meckel, se han reportado coristomas de amígdala, tejido pulmonar, mamario y materia gris, entre otros, en diferentes localizaciones del cuerpo incluyendo el ojo, vulva y hueso<sup>1-3</sup>.

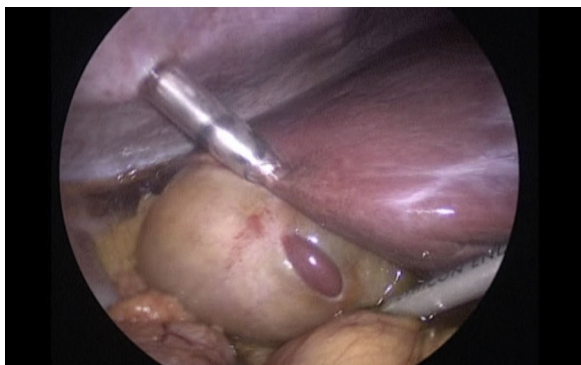
El hígado nativo puede tener lóbulos accesorios comunicados por una lengua de tejido hepático normal. Sin embargo, hay casos de tejido hepático heterotópico sin conexiones vasculares, biliares o parenquimatosas lo que corresponde a un coristoma. Existen diversas teorías acerca del origen de esta entidad, la más aceptada es la migración aberrante del tejido hepático durante el desarrollo embrionario, durante la cuarta semana del desarrollo embrionario el hígado y el sistema biliar se originan en el esbozo del hígado y migran de forma craneal hacia el septo transversal. Las anomalías de esta migración pueden ser la causa principal de esta condición<sup>4</sup>.

La presencia de hígado ectópico ha sido reportado en sitios extraabdominales como el tórax, o abdominales, de todas las posibles localizaciones, la vesícula biliar es la más frecuente, y se localiza principalmente sobre la serosa, aunque también puede encontrarse en la capa muscular o subserosa como en este caso<sup>5</sup>.

La incidencia real del tejido hepático ectópico en la vesícula biliar es difícil de evaluar. La incidencia reportada de tejido hepático ectópico en otras localizaciones en la población general varía entre 0.24-0.47%<sup>4</sup>. La incidencia de coristomas hepáticos en la vesícula biliar también es variable, Eiserth<sup>6</sup> encontró solo 3 casos en 5500 autopsias (0.05%). Más recientemente, Watanabe et al.<sup>5</sup>, reportaron 3 casos en 1060 laparoscopias (0.28%). Hasta donde sabemos, por la revisión de la literatura, solo existen 61 casos histológicamente confirmados de tejido hepático ectópico en la vesícula<sup>4</sup>.

Esta enfermedad puede estar asociada con otras anomalías congénitas como atresia biliar<sup>1</sup> o agenesia del lóbulo caudado<sup>7</sup>, pero no se han descrito cuando el tejido heterotópico está situado en la vesícula biliar<sup>8</sup>.

Su aparición puede también darse en conjunto con otras enfermedades. Se han reportado coristomas con infiltración grasa, cirrosis o incluso hepatocarcinoma, pudiendo coincidir con hallazgos similares en el hígado nativo.



**Figura 1** Vesícula con múltiples adherencias de epiplón, edema perivesicular y una masa de  $1 \times 0.5 \times 0.5$  cm, con apariencia de tejido hepático en la pared vesicular medial.

Se ha observado susceptibilidad del tejido ectópico hacia la carcinogénesis, debido probablemente a las alteraciones metabólicas asociadas a la falta de drenaje venoso y biliar normal, por lo que se recomienda su resección quirúrgica, dado al alto riesgo de desarrollo de hepatocarcinoma. Si el examen histopatológico confirma una neoplasia maligna, se recomienda efectuar una segunda intervención quirúrgica para ampliar los márgenes de resección con linfadenectomía regional.

Generalmente el coristoma es asintomático, aunque raramente puede ocasionar cuadros agudos<sup>4</sup>. Su diagnóstico no es simple debido a la falta de manifestaciones clínicas propias. En el caso del coristoma hepático en la vesícula, con frecuencia los síntomas están relacionados con el cuadro clínico causado por la enfermedad vesicular, y su hallazgo se realiza durante la intervención quirúrgica para resolver este problema como lo fue en este caso, igualmente existen reportes de este hallazgo durante autopsias tanto en adultos como fetales<sup>6</sup>. Los síntomas propios pueden darse en caso de torsión, necrosis hemorrágica, rotura o por compresión a otras estructuras.

Su identificación mediante estudios de imagen es casi nula, ya que de los 61 casos reportados de coristoma vesicular, solamente en 2 de ellos se estableció el diagnóstico preoperatorio mediante ultrasonido en un caso y en el otro mediante tomografía computarizada, en ninguno de estos la imagen se interpretó como tejido hepático sino como una tumoración inespecífica<sup>9,10</sup>. En el caso que reportamos tampoco fue detectado por el ultrasonido.

En opinión de algunos autores la colecistectomía laparoscópica ha contribuido a la mejor identificación de estos casos que son confirmados en el estudio histopatológico<sup>6</sup>.

## Financiación

No se recibió patrocinio de ningún tipo para llevar a cabo este estudio/artículo.

## Conflicto de intereses

Los autores declaran no tener ningún conflicto de intereses.

## Referencias

1. Beltrán A, Barria C, Almonacid J, et al. Coristoma hepático en la pared de la vesícula biliar. *Rev Chilena de Cirugía*. 2007;3:229–32.
2. Ringeisen AL, Wei LA, Lucarelli MJ. Orbital choristoma. *Ophthalmology*. 2015;122:1614.
3. Spalgais S, Gothi D, Verma AK. Pulmonary choriostoma in a case of tuberous sclerosis complex. *J Postgrad Med*. 2015;61:193–6.
4. Martínez CA, de Resende HC Jr, Rodrigues MR, et al. Gallbladder-associated ectopic liver: A rare finding during a laparoscopic cholecystectomy. *Int J Surg Case Rep*. 2013;4:312–5.
5. Watanabe M, Matsura T, Takatori Y. Five cases of ectopic liver and a case of accessory lobe of the liver. *Endoscopy*. 1989;21:39–42.
6. Eiserth P. Beitrage zur kenntnis der nebenlebern. *Virchows Arch Pathol Anat*. 1940;207:307–13.
7. Shapiro JL, Metlay LA. Heterotopic supradiaphragmatic liver formation in association with congenital cardiac anomalies. *Arch Pathol Lab Med*. 1991;115:238–40.
8. Griniatsos J, Riaz AA, Isla MA. Two cases of ectopic liver attached to the gallbladder wall. *HPB (Oxford)*. 2002;4:191–4.
9. Arakawa M, Kimura Y, Sakata K, et al. Propensity of ectopic liver to hepatocarcinogenesis: Case reports and a review of the literature. *Hepatology*. 1999;29:57–61.
10. Lundy J, Johnson E, Edwards K, et al. Laparoscopic management of gallbladder-associated ectopic liver. *JLS*. 2005;9:485–7.

P. Weber-Alvarez<sup>a,\*</sup>, L.A. Weber-Sánchez<sup>b</sup>,  
R. Carbó-Romano<sup>b</sup> y D. Garteiz-Martínez<sup>b</sup>

<sup>a</sup> Hospital Ángeles Lomas, Huixquilucan, Estado de México, México

<sup>b</sup> Departamento de Cirugía General, Hospital Ángeles Lomas, Huixquilucan, Estado de México, México

\* Autor para correspondencia. Vialidad de la Barranca s/n C410, Valle de las Palmas, Huixquilucan, 52763 Estado de México, México. Teléfono: +52469527.

Correo electrónico: [pbl.weber@hotmail.com](mailto:pbl.weber@hotmail.com)

(P. Weber-Alvarez).

<http://dx.doi.org/10.1016/j.rgmx.2016.02.006>  
0375-0906/

© 2016 Asociación Mexicana de Gastroenterología. Publicado por Masson Doyma México S.A. Este es un artículo Open Access bajo la licencia CC BY-NC-ND

(<http://creativecommons.org/licenses/by-nc-nd/4.0/>).