



REVISTA DE GASTROENTEROLOGÍA DE MÉXICO

www.elsevier.es/rgmx



CARTAS CIENTÍFICAS

Tuberculosis peritoneal fibroadhesiva simulando un abdomen agudo inflamatorio por plastrón apendicular



Fibroadhesive peritoneal tuberculosis mimicking inflammatory acute abdomen due to appendiceal adhesions

La tuberculosis constituye un problema de salud pública global. A pesar de los avances en el diagnóstico, la prevención y el tratamiento, origina millones de muertes al año en todo el mundo. Conocida como «la gran simuladora», la tuberculosis mimetiza una gran cantidad de padecimientos y en su variante peritoneal puede comportarse clínicamente como otra enfermedad abdominal¹⁻⁴. La tuberculosis peritoneal ocurre en el 1 al 3% de los casos de tuberculosis y representa la sexta causa más frecuente de las formas extrapulmonares de la misma⁵. La mayoría de los casos ocurren de manera secundaria a una infección pulmonar primaria diseminada por vía linfática, hematógena o por contigüidad de lesiones tuberculosas intestinales. Se puede presentar de 3 formas: a) húmeda, que cursa con ascitis libre; b) fibrocaseosa, consecutiva de la ascítica con formación de tumoraciones por adherencias laxas de asas intestinales, y c) fibroadhesiva o seca, en la cual existe la presencia de masas abdominales compuestas por mesenterio y peritoneo engrosado. Si no se considera entre las posibilidades diagnósticas, eventualmente puede desarrollarse una complicación como obstrucción intestinal, perforación, abscesos, fístulas o hemorragia digestiva, entre otras, que implique una intervención quirúrgica, lo cual repercute de forma significativa en las tasas de morbimortalidad^{5,6}.

Paciente masculino de 25 años de edad, de raza indígena, con desnutrición proteico calórica franca, quien inicia cuadro clínico 20 días previos a su ingreso hospitalario caracterizado por dolor abdominal de inicio insidioso tipo cólico, de moderada intensidad, localizado en fosa iliaca derecha acompañado de aumento de la temperatura corporal cuantificado en 40 °C, ingresado con el diagnóstico de abdomen agudo inflamatorio: plastrón apendicular. Con antecedentes de hábitos tabáquico de 3-4 cigarrillos diarios y alcohólico diario hasta la embriaguez. En la exploración física presentó 39 °C de temperatura corporal, disnea con frecuencia respiratoria de 26 por minuto, abdomen plano, en tabla, doloroso a la palpación en los 4 cuadrantes con signos de irritación peritoneal. Los exámenes paraclínicos revelaron leucocitosis con neutrofilia, anemia moderada y trombocitosis. Una

radiografía de tórax evidenció un pequeño derrame pleural derecho. Se realizó una cirugía abdominal exploratoria por sospecha de plastrón apendicular con los siguientes hallazgos quirúrgicos: 100 ml de secreción libre en cavidad, múltiples adherencias firmes y lesiones de aspecto granulomatoso a lo largo de intestino delgado, colon, meso y epiplón. Se practicó resección quirúrgica de epiplón y apéndice cecal (fig. 1A) y se procesó para estudio histopatológico en el que se evidenció: inflamación crónica granulomatosa con granulomas bien desarrollados con tendencia a la confluencia y necrosis caseosa, tanto en el meso como en epiplón, así como apendicitis aguda con inflamación crónica granulomatosa en el meso apendicular (fig. 1B y C). A las muestras enviadas se le realizan tinciones especiales como Ziehl-Neelsen y Grocott, las cuales no evidenciaron microorganismos (fig. 1D). Posteriormente al conocimiento del resultado del estudio histopatológico, se inició tratamiento con antifímicos, sin respuesta satisfactoria. Luego de 6 días de evolución posoperatoria, presentó nuevamente dolor y distensión abdominal y se estableció el diagnóstico de abdomen agudo quirúrgico perforativo por perforación de asa delgada, se realizó resección del segmento afectado y se estableció una ileostomía. Sin embargo, el paciente se deterioró rápidamente y luego de 30 días de evolución falleció por choque séptico complicado con insuficiencia renal aguda, desequilibrio ácido-base e hidroelectrolítico y anemia severa. No se realizó necropsia.

La tuberculosis peritoneal es muy poco común y representa un reto diagnóstico^{4,5}. Generalmente es secundaria a diseminación por contigüidad de lesiones tuberculosas a nivel de intestino. La mayoría de los casos se desarrollan en adultos jóvenes y en el género femenino con una relación de 2:1⁴. Clínicamente, es insidioso con desarrollo gradual de semanas a meses, con una expresividad clínica inespecífica o puede ocurrir con pocos síntomas constitucionales, a pesar de la afectación extensa del peritoneo, siendo los síntomas más importantes la ascitis, dolor abdominal, pérdida de peso y fiebre^{4,7}, los cuales coincidieron con los desarrollados en nuestro paciente. En la mayoría de los casos el diagnóstico se sospecha o realiza durante una laparoscopia o laparotomía exploradora indicadas por otros propósitos^{5,6}. Mukhopadhyay et al.⁶ reportaron 70 casos de tuberculosis abdominal, 7 de ellos (10%) desarrollaron apendicitis aguda, similar al del presente caso. Estos autores refieren que el desarrollo de abdomen agudo en pacientes de tuberculosis abdominal es una de las circunstancias que permite eventualmente establecer el diagnóstico etiológico del cuadro clínico de tuberculosis abdominal. Para nuestro conocimiento, se han documentado muy pocos casos con

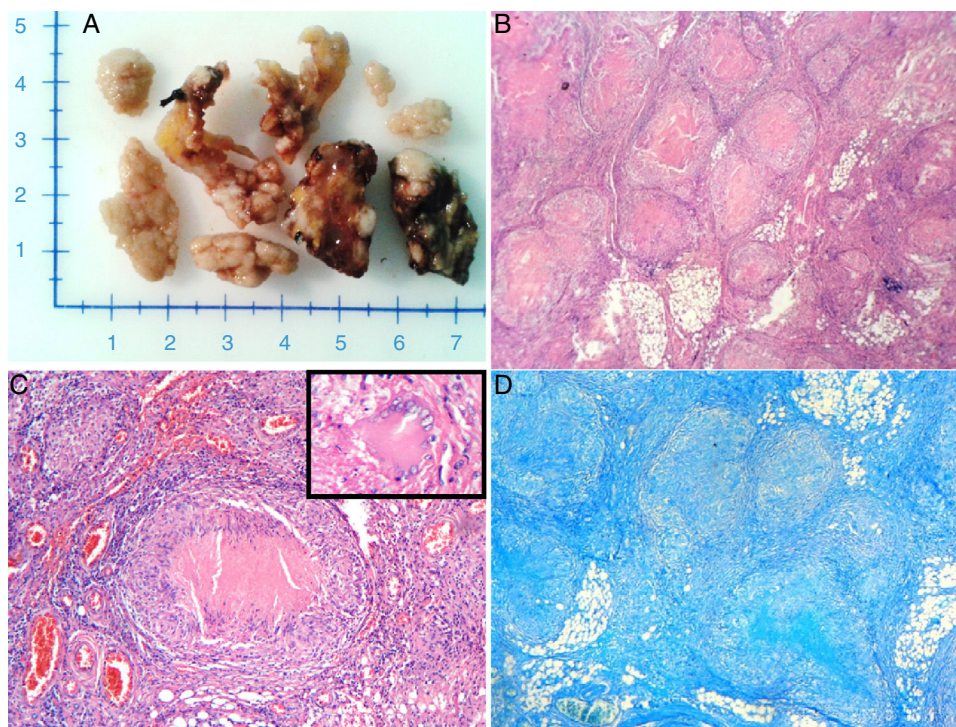


Figura 1 A) Aspectos macroscópicos de fragmentos de epiplón con múltiples lesiones sobre elevadas blanquecinas. B) Vista panorámica del tejido peritoneal, presencia de múltiples granulomas, con un centro de necrosis caseosa e histiocitos epitelioides en la periferia. Hematoxilina y eosina (100×). C) Granuloma (en el centro) formado por histiocitos epitelioides dispuestos en empalizada, necrosis caseosa central y con linfocitos en la periferia. Además, se observa una célula gigante tipo Langhans (recuadro). Hematoxilina y eosina (400×). D) Coloración de Ziehl-Neelsen. Ausencia de bacilos ácido alcohol resistente.

un cuadro clínico de abdomen agudo inflamatorio similar al del presente⁶⁻¹¹. Se han descrito numerosos factores de riesgo para su desarrollo, como infección por el virus de la inmunodeficiencia humana, cirrosis hepática, diálisis peritoneal, alcoholismo, diabetes, uso de corticoides sistémicos y desnutrición¹². El presente paciente tuvo un hábito alcohólico acentuado y desnutrición. Por otro lado, solo una sexta parte de los enfermos se asocian a tuberculosis pulmonar activa¹². Por esta razón, la ausencia de hallazgos radiológicos no descarta una posible infección extrapulmonar. El típico dato macroscópico es la presencia de nódulos blanquecinos de aproximadamente 5 mm de diámetro esparcidos sobre el peritoneo y las vísceras⁴, como los observados durante la laparotomía exploradora realizada a este paciente. Los hallazgos histopatológicos clásicos lo constituyen la reacción inflamatoria crónica granulomatosa conformada por macrófagos epitelioides activados, rodeados por un collar de linfocitos, células plasmáticas y grados variables de fibrosis, presencia de células gigantes multinucleadas tipo Langhans y necrosis caseosa central. Tinciones especiales, como la de Ziehl-Neelsen, pueden identificar la presencia del bacilo tuberculoso, pero este hallazgo es poco común⁴, sin embargo, la ausencia del mismo no lo descarta debido a múltiples factores, como la concentración del microorganismo, el grado de fibrosis del tejido y el sistema inmunológico del paciente. Finalmente, la evolución fatal del caso presentado pudiese considerarse que se vinculó con el mal estado general del paciente (desnutrición proteico-calórica), el hábito alcohólico acentuado

y la extensa afección peritoneal (tuberculosis fibroadhesiva difusa) complicada con apendicitis aguda con formación de plastrón apendicular, con posterior complicación postoperatoria por perforación de un asa intestinal, seguido de choque séptico y la muerte. A este respecto, un estudio de 209 pacientes con tuberculosis abdominal reportó que el 17% (35 pacientes) requirió intervención quirúrgica, de los cuales el 22% (8 casos) falleció en el periodo postoperatorio⁷. De tal modo que la circunstancia de la necesidad de una intervención quirúrgica en casos de tuberculosis peritoneal difusa y severa, en un paciente con mal estado general o muy debilitado, pudiese constituir una condición muy ominosa.

Financiación

No se recibió patrocinio de ningún tipo para llevar a cabo este estudio/artículo.

Conflicto de intereses

Los autores declaran no tener ningún conflicto de intereses.

Agradecimiento

Especiales gracias a todo el personal técnico del Servicio de Patología del Hospital General del Sur «Dr. Pedro Iturbe».

Referencias

- Eghdami L, Kwon J. Peritoneal tuberculosis presenting as persistent ascites. *J Obstet Gynaecol Can.* 2015;37:295.
- Piura B, Rabinovich A, Leron E, et al. Peritoneal tuberculosis mimicking ovarian carcinoma with ascites and elevated serum CA-125: Case report and review of literature. *Eur J Gynaecol Oncol.* 2002;23:120-2.
- Akgun Y. Intestinal and peritoneal tuberculosis: changing trends over 10 years and a review of 80 patients. *Can J Surg.* 2005;48:131-6.
- Uzunkoy A, Harma M, Harma M. Diagnosis of abdominal tuberculosis: Experience from 11 cases and review of the literature. *World J Gastroenterol.* 2004;10:3647-9.
- Fariás Llamas OA, López Ramírez MK, Morales Amezcua JM, et al. Peritoneal and intestinal tuberculosis: an ancestral disease that poses new challenges in the technological era. Case report and review of the literature. *Rev Gastroenterol Mex.* 2005;70:169-79.
- Mukhopadhyay A, Dey R, Bhattacharya U. Abdominal tuberculosis with an acute abdomen: Our clinical experience. *J Clin Diagn Res.* 2014;8:NC07-9.
- Khan R, Abid S, Jafri W, et al. Diagnostic dilemma of abdominal tuberculosis in non-HIV patients: An ongoing challenge for physicians. *World J Gastroenterol.* 2006;12:6371-5.
- Goyal N, Khurana N. Tuberculosis of the appendix: An unusual occurrence with review of literature. *ANZ J Surg.* 2009;79:662.
- Dogru T, Sonmez A, Tasci I, et al. Perforated tuberculous appendicitis and peritoneal tuberculosis. *East Mediterr Health J.* 2008;14:742-4.
- Konishi H, Kuwahara O, Miyazaki M, et al. A case of tuberculous mesenteric lymphadenitis and peritonitis with symptoms of acute abdomen. *Kekkaku.* 1995;70:117-20.
- Chahed J, Mekki M, Mansour A, et al. Contribution of laparoscopy in the abdominal tuberculosis diagnosis: Retrospective study of about 11 cases. *Pediatr Surg Int.* 2010;26:413-8.
- Martín-Fortea MP, Aibar MA, de Escalante B, et al. Peritoneal tuberculosis: A 16-year review in a general hospital. *Enferm Infecc Microbiol Clin.* 2010;28:162-8.

P.C. González-Ferrer^a, Z.R. Romero-Amaro^{a,b},
M.V. Rivas-Castillo^a, P.A. Reyes-Duran^a
y G.J. Arismendi-Morillo^{a,c,*}

^a Servicio y Posgrado de Anatomía Patológica, Hospital General del Sur «Dr. Pedro Iturbe», Maracaibo, Zulia, Venezuela

^b Cátedra de Citopatología, Facultad de Medicina-Universidad del Zulia, Maracaibo, Zulia, Venezuela

^c Instituto de Investigaciones Biológicas, Facultad de Medicina-Universidad del Zulia, Maracaibo, Zulia, Venezuela

* Autor para correspondencia. Servicio y Posgrado de Anatomía Patológica, Hospital General del Sur «Dr. Pedro Iturbe», Instituto de Investigaciones Biológicas, Facultad de Medicina-Universidad del Zulia, Maracaibo, Venezuela. Teléfono: +58-261-7597250. Correo electrónico: gabrielarismendi@gmail.com (G.J. Arismendi-Morillo).

<http://dx.doi.org/10.1016/j.rgmx.2016.02.004>
0375-0906/

© 2016 Asociación Mexicana de Gastroenterología. Publicado por Masson Doyma México S.A. Este es un artículo Open Access bajo la licencia CC BY-NC-ND (<http://creativecommons.org/licenses/by-nc-nd/4.0/>).

Oclusión intestinal en el adulto por intususcepción ileal secundaria a pólipo fibroide inflamatorio: reporte de un caso



Intestinal obstruction in adults due to ileal intussusception secondary to inflammatory fibroid polyp: A case report

La intususcepción corresponde a una invaginación de la pared del intestino en la luz del segmento adyacente, en adultos es poco frecuente, siendo el 1% de las causas de oclusión intestinal, la principal causa es debido a una lesión neoplásica de la pared intestinal, estas forman un relieve en la luz siendo desplazadas durante la peristalsis¹⁻³.

El pólipo fibroide inflamatorio (PFI), es una lesión benigna, poco frecuente propia del tracto gastrointestinal, se presenta comúnmente en la sexta década de la vida, afectando a ambos sexos, generalmente es solitaria y sésil, mide entre 2-5 cm, originándose a partir de la submucosa. La etiología del PFI es multifactorial, siendo asociada a traumatismos, alergias, infecciones bacterianas, agentes físicos y químicos^{4,5}.

Mujer de 58 años de edad, hipertensa con dislipidemia, presentó dolor abdominal de tipo cólico, de 4 meses de evolución, localizado en epigastrio, sin irradiación a otros sitios, asociado a la ingesta de alimentos, con pérdida ponderal de 12 kg. Acudió a urgencias por exacerbación intensa del dolor, distensión abdominal, evacuaciones diarreicas y vómito; a la exploración física presentaba palidez de tegumentos, deshidratación y taquicardia; a la palpación se encontró una tumoración profunda móvil y dolorosa, por lo que se solicitaron estudios de imagen, el USG mostró una lesión quística, bien definida, paraovárica derecha de 48 × 40 × 41 mm, sin evidencia de vascularidad al Doppler; la tomografía computarizada (TC) abdominal presentó pérdida de morfología en íleon terminal, caracterizada por ausencia de pliegues, adelgazamiento de la pared y retracción del mesenterio adyacente, con invaginación del mismo, asas intestinales dilatadas con diagnóstico de intususcepción (fig. 1a), se realizó laparotomía exploradora, encontrándose intususcepción íleo-ileal (fig. 1b y c) a 1 m de la válvula ileocecal, que comprometía 70 cm de asas intestinales, realizándose resección intestinal del segmento comprometido y anastomosis término-terminal.

El análisis morfológico de la pieza quirúrgica mostró al corte, una lesión polipoide rojo brillante, parcialmente revestida por mucosa congestiva, midió 6.3 × 2.9 cm;