



## CARTAS CIENTÍFICAS

### Sarcoidosis posterior a tratamiento con interferón alfa en paciente con hepatitis C: una asociación que todo médico debería conocer



#### Sarcoidosis developing after treatment with interferon alpha in a patient with hepatitis C: An association every physician should know

La sarcoidosis es una enfermedad crónica granulomatosa de etiología desconocida, que afecta fundamentalmente al tejido pulmonar y adenopático, aunque puede involucrar a cualquier tejido<sup>1-9</sup>. Para su diagnóstico se requiere la combinación de hallazgos clínicos, radiológicos e histológicos, y su tratamiento varía según su severidad. Se ha implicado al interferón en la etiología de la formación de granulomas y en el año 1987 se reportó el primer caso de sarcoidosis secundaria a uso de interferón alfa<sup>3</sup>. Se han reportado en la literatura aproximadamente 100 casos de sarcoidosis relacionada al uso de interferón<sup>4,5</sup>. Actualmente, el interferón constituye una terapia de uso extendido para el tratamiento de la hepatitis C.

Presentamos el caso de una paciente de 48 años derivada por dolor, en ambas rodillas, de un mes de evolución. Entre sus antecedentes destaca hepatopatía por virus de la hepatitis C en tratamiento con triple terapia (telaprevir + interferón + ribavirina), la cual finalizó 2 meses previo al inicio de los síntomas. A la exploración física 2 zonas de empastamiento sobre rodilla derecha, eritematosas con aumento de temperatura local, sin lesiones en zona pretibial (fig. 1). En los estudios analíticos, parámetros normales (ANAS, FR, VSG y PCR, ECA discretamente elevada), así como Mantoux negativo, destacando en radiografía de tórax ensanchamiento discreto perihiliar, confirmándose en tomografía que además reportaba conglomerados adenopáticos perihiliares y mediastínicos. Pruebas de función respiratoria normal. Se realiza biopsia de lesiones nodulares reportando cambios compatibles con «sarcoidosis subcutánea» (fig. 2). Se decide seguimiento y observación con mejoría clínica y desaparición del cuadro 6 meses después. Se revisan todos los diagnósticos de sarcoidosis de la base de datos de nuestro hospital en los últimos 2 años, no encontrándose otro caso similar.

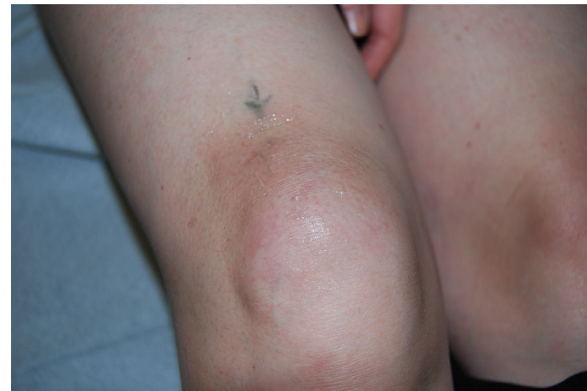

Figura 1 Zonas de empastamiento sobre rodilla derecha, eritematosas con aumento de temperatura local.

Existe clara relación entre la aparición de sarcoidosis y el uso de interferón alfa, habiéndose reportado varios casos en los últimos años de activación/reactivación de sarcoidosis en el curso de pacientes, con virus C, con dicho tratamiento<sup>2,4,6,9</sup>.

Los síntomas pueden ocurrir durante el tratamiento o hasta 2 años después de haberlo suspendido, sin embargo es difícil saber la incidencia de esta entidad<sup>1</sup>.

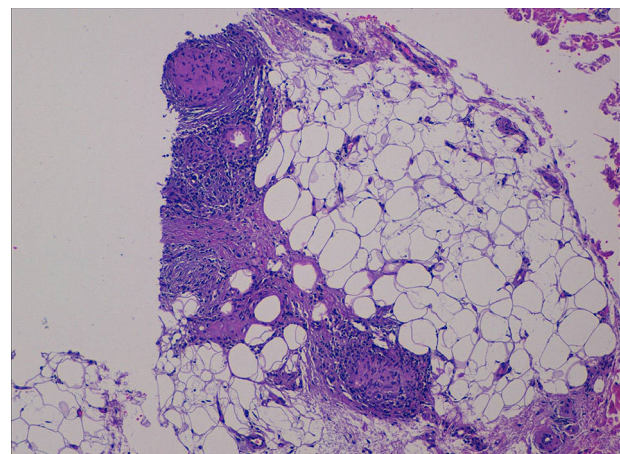


Figura 2 Se observan granulomas no caseificantes compatibles «con sarcoidosis».

Aunque la historia natural de la sarcoidosis es altamente variable, en un estudio de pacientes con sarcoidosis asociada al uso de interferón se observó que el 85% de los casos curaban de manera espontánea, y que en el 10% de los casos se cronificaban utilizando en los casos más severos corticoides<sup>2</sup>. Otros tratamientos que se han utilizado son hidroxycloquina<sup>10</sup> e infliximab<sup>11</sup>. El hecho de administrar corticoides puede aumentar la carga viral y por sí mismo el virus de la hepatitis C induce la expresión de interferón alfa<sup>12</sup>.

En las consultas es relativamente común encontrar a pacientes con virus de la hepatitis C, por lo que ante un cuadro que haga sospechar de sarcoidosis, habrá que tener en cuenta la asociación de esta entidad con el uso de interferón alfa.

## Financiación

No se recibió patrocinio de ningún tipo para llevar a cabo este estudio/artículo.

## Conflicto de intereses

Los autores declaran no tener ningún conflicto de intereses.

## Referencias

1. Doyle MK, Berggren R, Magnus JH. Interferon-induced sarcoidosis. *J Clin Rheumatol*. 2006;12:241-8.
2. Ramos-Casals M, Mañá J, Nardi N, et al., HISPAMEC Study Group. Sarcoidosis in patients with chronic hepatitis c virus infection. Analysis of 68 cases. *Medicine (Baltimore)*. 2005;84:69-80.
3. Hirano A, Kataoka M, Nakata Y, et al. Sarcoidosis occurring after interferon alpha therapy for chronic hepatitis C: Report of two cases. *Respirology*. 2005;10:529-34.
4. Fantini F, Padalino C, Gualdi G, et al. Cutaneous lesions as initial signs of interferon alpha-induced sarcoidosis. Report of three new cases and review of the literature. *Dermatol Ther*. 2009;22 Suppl 1:S1-7.
5. Trien R, et al. Interferon-alpha-induced sarcoidosis in a patient being treated for hepatitis C. *Am J Case Rep*. 2014;15:235-8.
6. Gayet AR, Plaisance P, Bergmann JF, et al. Development of sarcoidosis following completion of treatment for hepatitis c with pegylated interferon alpha and ribavirin. A case report and literature review. *Clin Med Res*. 2010;8:163-7.
7. Cardoso C, Freire R, Alves A, Oliveira A. Interferon-induced sarcoidosis. *BMJ Case Rep*. 2011;2011, bcr0320113929.
8. Rodríguez-Lojo R, Almagro M, Barja JM, et al. Subcutaneous sarcoidosis during Pegylated interferon alfa and ribavirin treatment for chronic hepatitis C. *Dermatol Res Pract*. 2010;2010:230417.
9. Hurst EA, Mauro T. Sarcoidosis associated with pegylated interferon alfa and ribavirin treatment for chronic hepatitis. A case report. *Arch Dermatology*. 2005;141:865-8.
10. Jones E, Callen JP. Hydroxychloroquine is effective therapy for control of cutaneous sarcoid granulomas. *J Am Acad Dermatol*. 1990;23:487-9.
11. Menon Y, Cucurull E, Reisin E, et al. Interferon-alpha-associated sarcoidosis responsive to infliximab therapy in: *Am J. Med Sci*. 1004, 328: 173-175.
12. Buss G, Cattin V, Spring P, et al. Two cases of interferon-alpha-induced sarcoidosis Koebnerized along venous drainage lines: New pathogenic insights and review of the literature of interferon-induced sarcoidosis. *Dermatology*. 2013;226:289-97.

B.J. Flores-Robles<sup>a,\*</sup>, C.P. Sangüesa-Gómez<sup>a</sup>,  
C. Barbadillo Mateos<sup>a</sup>, L.G. Roustán-Gullón<sup>b</sup> e I. Kovtun<sup>c</sup>

<sup>a</sup> Servicio de Reumatología, Hospital Universitario Puerta de Hierro-Majadahonda, Majadahonda, Madrid, España

<sup>b</sup> Servicio de Dermatología, Hospital Universitario Puerta de Hierro-Majadahonda, Majadahonda, Madrid, España

<sup>c</sup> Servicio de Anatomía Patológica, Hospital Universitario Puerta de Hierro-Majadahonda, Majadahonda, Madrid, España

\* Autor para correspondencia. Servicio de Reumatología, Hospital Universitario Puerta de Hierro-Majadahonda, Manuel de Falla 1, Majadahonda, Madrid, España.

Teléfono: +695521497.

Correo electrónico: [aldolasa@hotmail.com](mailto:aldolasa@hotmail.com)

(B.J. Flores-Robles).

<http://dx.doi.org/10.1016/j.rgm.2016.01.005>  
0375-0906/

© 2016 Asociación Mexicana de Gastroenterología. Publicado por Masson Doyma México S.A. Este es un artículo Open Access bajo la licencia CC BY-NC-ND

(<http://creativecommons.org/licenses/by-nc-nd/4.0/>).

## Complicaciones graves de apendicitis aguda con abordaje laparoscópico



### Severe complications of acute appendicitis with the laparoscopic approach

La apendicitis aguda es una de las patologías abdominales de resolución quirúrgica con alta incidencia la cual observa en el 7% en la población general<sup>1</sup>. Afortunadamente con una baja mortalidad, inferior al 0.1%<sup>2-4</sup>.

A continuación se presenta el caso de un paciente masculino de 44 años, quien es referido de otro hospital, con el antecedente personal patológico relevante de ser diabético

tipo 2 de larga evolución, aparentemente bien controlado. Con el antecedente de haberse realizado una apendicectomía por vía laparoscópica el día 12 de abril del 2015 (38 días antes de nuestro reconocimiento), durante la cual se reportó una apendicitis aguda fase III, que se define como un infarto venoso, necrosis total de la pared y perforación con la posterior formación de un absceso localizado. Desafortunadamente no contamos con un resumen clínico detallado sobre los hallazgos transoperatorios, ni sobre la técnica quirúrgica realizada (uso de suturas impregnadas con antibióticos y/o medidas de asepsia y antisepsia preoperatorias). Sin embargo, al ingreso del paciente a nuestro hospital, pudimos observar un abordaje de 3 puertos, uno de ellos transumbilical, otro a nivel del flanco izquierdo y un tercero suprapúbico. Los 2 primeros se encontraban