



REVISTA DE  
GASTROENTEROLOGÍA  
DE MÉXICO

[www.elsevier.es/rgmx](http://www.elsevier.es/rgmx)



ARTÍCULO DE REVISIÓN

## Manejo endoscópico de las complicaciones en la cirugía bariátrica: lo que el gastroenterólogo debe saber



L.C. Miranda da Rocha<sup>a,\*</sup>, O.A. Ayub Pérez<sup>b</sup> y V. Arantes<sup>c</sup>

<sup>a</sup> Servicio de Endoscopia Gastrointestinal, Hospital Mater Dei y Clínica GastroMed, Belo Horizonte, Brasil

<sup>b</sup> Servicio de Endoscopia Gastrointestinal, Hospital Mater Dei y Santa Casa de Misericordia, Belo Horizonte, Brasil

<sup>c</sup> Facultad de Medicina de la Universidad Federal de Minas Gerais, Unidad de Endoscopia del Hospital de Clínicas y del Hospital Mater Dei Contorno, Belo Horizonte, Brasil

Recibido el 31 de marzo de 2015; aceptado el 18 de junio de 2015

Disponible en Internet el 6 de noviembre de 2015

### PALABRAS CLAVE

Manejo endoscópico;  
Complicaciones;  
Cirugía bariátrica;  
Gastroenterólogo

**Resumen** La obesidad es un trastorno grave en casi todo el mundo. Representa un importante factor de riesgo para una serie de condiciones que afectan y amenazan la salud. En la actualidad, la cirugía bariátrica es el tratamiento más eficaz de la obesidad mórbida y resulta además de la pérdida de peso en la reducción de morbilidad en esta población. El número de pacientes obesos operados se ha incrementado significativamente. A pesar del éxito de la cirugía bariátrica, un grupo de pacientes presentará complicaciones mayores en el postoperatorio. Para que la endoscopia contribuya en el diagnóstico y tratamiento de las complicaciones de la cirugía de la obesidad, es necesario que el gastroenterólogo esté familiarizado con las particularidades de la cirugía bariátrica. En el presente artículo revisamos los aspectos anatómicos resultantes de las principales técnicas quirúrgicas empleadas, los síntomas más comunes en el postoperatorio, las potenciales complicaciones y las posibilidades de diagnóstico y de tratamiento endoscópico. La endoscopia, en el tratamiento de las complicaciones de la cirugía bariátrica, es un área que está en crecimiento y en continua evolución. El objetivo de esta revisión es contribuir para la preparación de los gastroenterólogos para que ofrezcan diagnóstico y tratamiento endoscópico adecuado a esta población de alto riesgo.

© 2015 Asociación Mexicana de Gastroenterología. Publicado por Masson Doyma México S.A. Este es un artículo Open Access bajo la licencia CC BY-NC-ND (<http://creativecommons.org/licenses/by-nc-nd/4.0/>).

\* Autor de correspondencia Calle Orange 63 apartamento 1201-Belo Horizonte-Minas Gerais-Brasil,.CEP 30330-020  
Teléfono +553199817324.

Correo electrónico: [lcendosrocha@gmail.com](mailto:lcendosrocha@gmail.com) (L.C. Miranda da Rocha).

<http://dx.doi.org/10.1016/j.rgmx.2015.06.012>

0375-0906/© 2015 Asociación Mexicana de Gastroenterología. Publicado por Masson Doyma México S.A. Este es un artículo Open Access bajo la licencia CC BY-NC-ND (<http://creativecommons.org/licenses/by-nc-nd/4.0/>).

**KEYWORDS**

Endoscopic management;  
Complications;  
Bariatric Surgery;  
Gastroenterologist

## Endoscopic management of bariatric surgery complications: what the gastroenterologist should know

**Abstract** Obesity is a serious disorder in almost the entire world. It is an important risk factor for a series of conditions that affect and threaten health. Currently, bariatric surgery is the most effective treatment for morbid obesity, and in addition to the resulting weight loss, it reduces morbidity in this population. There has been a significant increase in the number of obese patients operated on. Despite the success of bariatric surgery, an important group of patients still present with major postoperative complications. In order for endoscopy to effectively contribute to the diagnosis and treatment of complications deriving from obesity surgery, the gastroenterologist must be aware of the particularities involved in bariatric surgery. The present article is a review of the resulting anatomic aspects of the main surgical techniques employed, the most common postoperative symptoms, the potential complications, and the possibilities that endoscopic diagnosis and treatment offer. Endoscopy is a growing and continuously evolving method in the treatment of bariatric surgery complications. The aim of this review is to contribute to the preparation of gastroenterologists so they can offer adequate endoscopic diagnosis and treatment to this high-risk population.

© 2015 Asociación Mexicana de Gastroenterología. Published by Masson Doyma México S.A. This is an open access article under the CC BY-NC-ND license (<http://creativecommons.org/licenses/by-nc-nd/4.0/>).

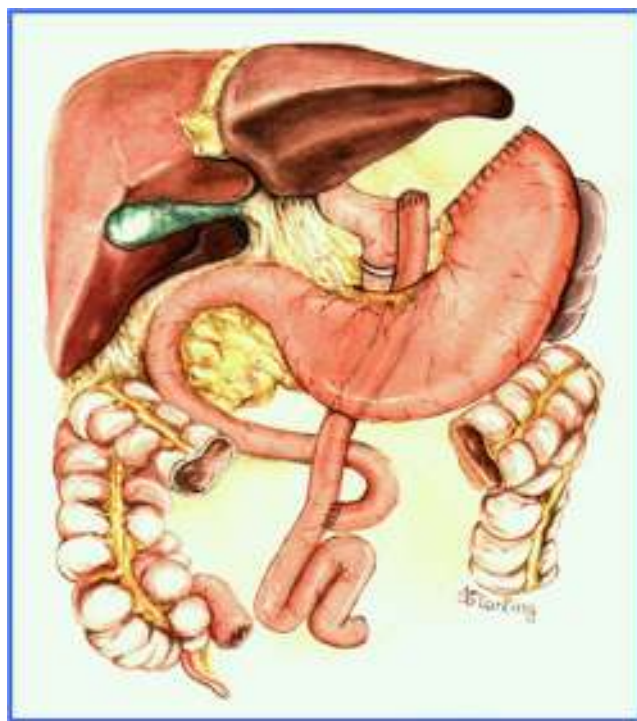## Introducción

La prevalencia de pacientes obesos ha aumentado en todo el mundo<sup>1</sup>. La obesidad se asocia con una serie de condiciones que amenazan la salud, por lo que representa un grave problema de salud pública<sup>2,3</sup>. El tratamiento clínico para una fracción importante de los pacientes obesos no es satisfactorio a largo plazo<sup>4,5</sup>. El tratamiento quirúrgico es considerado eficaz en la pérdida de peso, en el mantenimiento de esta pérdida y mejora de las morbilidades a largo plazo<sup>6,7</sup>. El número de cirugías bariátricas ha aumentado sistemáticamente cada año<sup>8</sup>. La mortalidad en la cirugía bariátrica es inferior al 1% en centros de referencia<sup>9</sup> y se estima que el 5 a 10% de los pacientes tengan complicaciones agudas y el 9 a 25% complicaciones tardías<sup>10</sup>. El examen endoscópico en el postoperatorio de la obesidad tiene indicaciones bien definidas en la evaluación de síntomas, diagnóstico de complicaciones y eventualmente para procedimientos terapéuticos<sup>11,12</sup>. Para que el examen endoscópico contribuya en el diagnóstico y tratamiento de las complicaciones de la cirugía de la obesidad, es necesario el adecuado conocimiento de los aspectos anatómicos resultantes de las técnicas quirúrgicas empleadas, sus potenciales complicaciones y el manejo<sup>13,14</sup>.

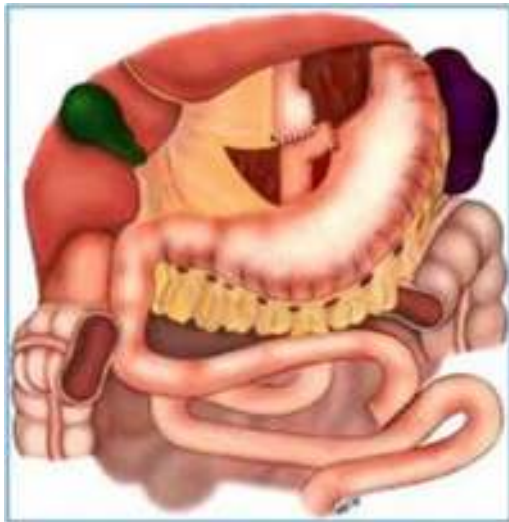## Aspectos endoscópicos de la derivación gástrica en Y de Roux con anillo (cirugía de Capella)

Durante muchos años la técnica más utilizada fue la cirugía de Capella<sup>15</sup>, en la que el estómago es engrapado y seccionado formando un pequeño reservorio junto al cardias, llamado de bolsa gástrica. Todo el restante del estómago, del duodeno y parte del yeyuno proximal quedan excluidos del tránsito alimenticio. Este es reconstituido con una

anastomosis término-lateral entre la bolsa gástrica y un asa yeyunal en Y de Roux (fig. 1). En la endoscopia, la bolsa gástrica comienza justo debajo de la transición esofagogástrica y mide entre 5 y 7 cm de extensión. A veces se puede notar la línea de sutura de la sección gástrica. Un anillo de material sintético es colocado externamente a la bolsa, para limitar su vaciamiento y, en el examen endoscópico es visto como



**Figura 1** Aspecto anatómico de la derivación gástrica en Y de Roux con anillo (Capella).

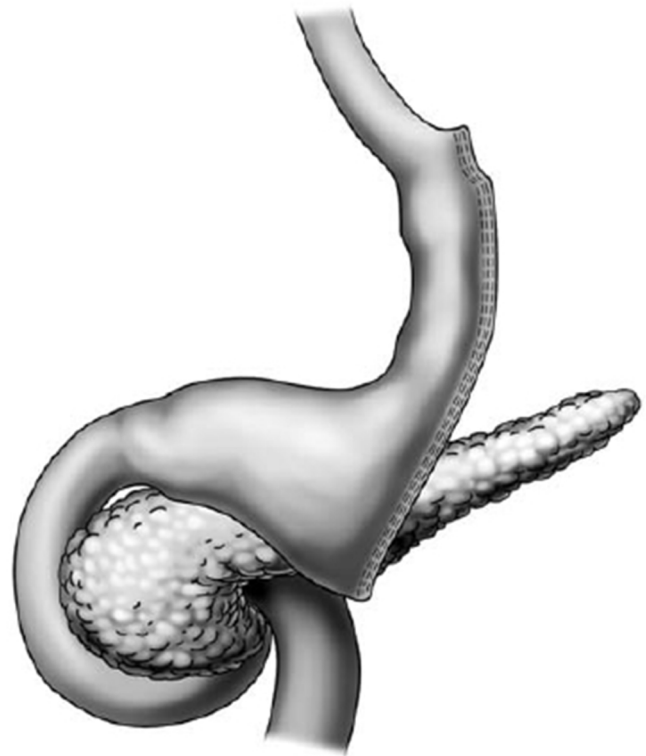


**Figura 2** Aspecto anatómico de la derivación gástrica en Y de Roux (*bypass gástrico*).

una impresión anular de 12 mm en la porción más distal de la bolsa. Justo debajo del anillo se observa la anastomosis gastroyeyunal que tiene un diámetro aproximado de 12 a 14 mm. El asa aferente es corta, termina en fondo ciego, tiene un ángulo agudo y está imbricada en la línea de sutura de la bolsa gástrica, modificación propuesta por Fobi<sup>16</sup>. El asa eferente es larga y queda dispuesta casi en el mismo eje de la bolsa. El endoscopista debe estar atento a la mucosa esofágica, al tamaño e integridad de la bolsa gástrica, especialmente en la línea de sutura, al posicionamiento y calibre del anillo, al aspecto de la anastomosis y a la mucosa yeyunal proximal<sup>17,18</sup>.

### Aspectos endoscópicos de la derivación gástrica en Y de Roux (*bypass gástrico*)

Actualmente es la cirugía para obesidad más realizada, preferiblemente hecha por vía laparoscópica. La técnica es prácticamente la misma de la cirugía de Capella, pero no tiene la colocación del anillo y se confecciona una bolsa menor, especialmente por el lado de la curvatura mayor, con elaboración de una anastomosis, que puede ser término-terminal o término-lateral, con reducción de su calibre,

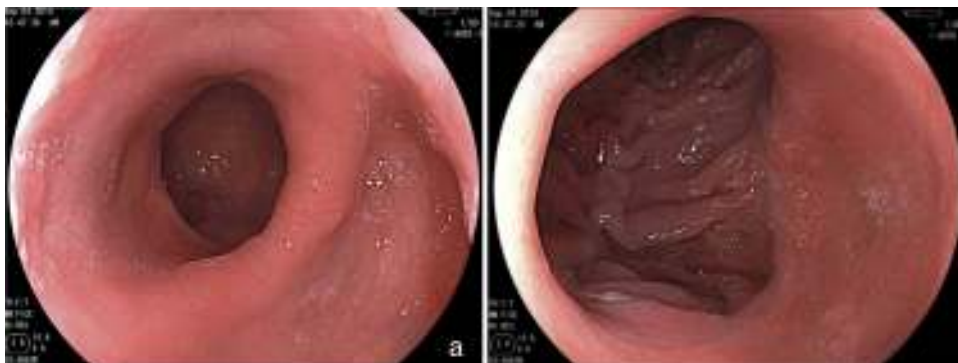


**Figura 4** Aspecto anatómico de la gastrectomía vertical (*Sleeve*).

con el objeto de sustituir el efecto restrictivo del anillo<sup>11,18</sup> (fig. 2). El aspecto endoscópico se asemeja a la cirugía de Capella (derivación gástrica con anillo), con tendencia a una bolsa menor y a una anastomosis de menor calibre, obviamente no se observa la impresión del anillo<sup>17-19</sup> (fig. 3).

### Aspectos endoscópicos de la gastrectomía vertical (*Sleeve*)

La gastrectomía vertical es una técnica puramente restrictiva. Se confecciona un tubo vertical a través de la resección de la curvatura mayor y del fondo gástrico, restando un estómago con volumen reducido. La resección es hecha a partir de 7 cm del píloro hasta el ángulo de His (fig. 4). A la endoscopia observamos la parte proximal del muñón



**Figura 3** Aspecto endoscópico de la derivación gástrica en Y de Roux. a) Bolsa gástrica. b) Anastomosis gastrointestinal.

gástrico tunelizada hasta la incisura angular, donde se nota una angulación construida intencionalmente para dificultar el vaciamiento gástrico. Después de la angulación se observa el antro y el duodeno preservados. El endoscopista debe observar la mucosa esofágica, la transición epitelial esofagogástrica, el eje de la porción tunelizada, la transición de la porción tunelizada para el antro, la mucosa antral y duodenal<sup>17-19</sup>.

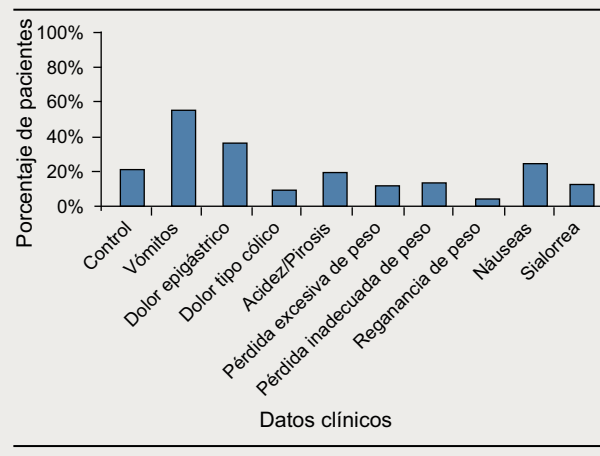
## Endoscopia en el postoperatorio inmediato

Deberá ser realizada con cuidado y mínima insuflación de aire, aunque raramente puede resultar en complicaciones<sup>20,21</sup>. En los primeros días del postoperatorio, la endoscopia se ve perjudicada por el edema y friabilidad en la región del anillo y de la anastomosis. Su realización podrá ser imperiosa en la presencia de hemorragia, manifestada como hematemesis o melena. La hemorragia ocurre en el postoperatorio inmediato en uno hasta 5% de los casos de derivación gástrica<sup>22,23</sup>. Un estudio demostró que la hemorragia se manifiesta durante las primeras 4 horas en el 70% de los casos<sup>24</sup>. La hemorragia es rara después de una gastrectomía vertical o de una banda laparoscópica<sup>25</sup>. La tasa de sangrado es mayor en la derivación gástrica laparoscópica (5.1%) que en el acceso por laparotomía (2.4%), siendo el resangrado también mayor en el grupo laparoscópico<sup>22</sup>. En una revisión de 933 pacientes operados de derivación gástrica la tasa de sangrado fue de 3.2%, de estos, 47% tuvieron un episodio, 43% dos episodios y 10% tres episodios<sup>23</sup>. Algunas veces el examen endoscópico no es necesario, pues la hemorragia puede ser leve y/o autolimitada. Si el sangrado es grave o si hay recidiva después del manejo conservador, la endoscopia deberá ser realizada<sup>25</sup>. El sangrado comúnmente se origina en la anastomosis gastrointestinal, con posibilidad de hemostasia endoscópica<sup>14,25</sup>. El uso de endoclips es una mejor opción en comparación a los métodos térmicos, ya que minimiza la lesión en la anastomosis y debe ser asociado al uso de una solución de adrenalina, ya que la terapia doble tiene mejor resultado<sup>13,26</sup>. En una revisión de 89 pacientes con sangrado inmediato posderivación, 77% fueron tratados de forma conservadora y la endoscopia diagnóstica y terapéutica se realizó en solamente 6 (6.7%) y 5 (5.6%) de estos pacientes, respectivamente<sup>27</sup>. En otro reporte la endoscopia fue realizada en 27 de 30 pacientes (90%), siendo la fuente del sangrado la anastomosis gastro-yeyunal en todos los casos<sup>23</sup>. En el 85% de estos pacientes había hemorragia activa o estigmas de sangrado y la terapéutica endoscópica con inyección, coagulación térmica o con uso de endoclips fue utilizada. El control inicial ocurrió en todos los pacientes, pero 5 pacientes (17%) resangraron y fueron sometidos a nueva terapéutica endoscópica. Más raramente la hemorragia puede ocurrir en la línea de sección de la bolsa gástrica, en la anastomosis enteroentérica, en otro punto del intestino delgado o del colon o, mismo, en el estómago excluido<sup>11,13,28</sup>.

## Endoscopia en el postoperatorio tardío

Puede ser realizada, en ausencia de síntomas, para certificación y evaluación de la técnica quirúrgica<sup>19</sup>. Esta indicación es cuestionada por algunos, teniendo en consideración el

**Tabla 1** Indicaciones de endoscopia en 218 pacientes en el primer año poscirugía bariátrica



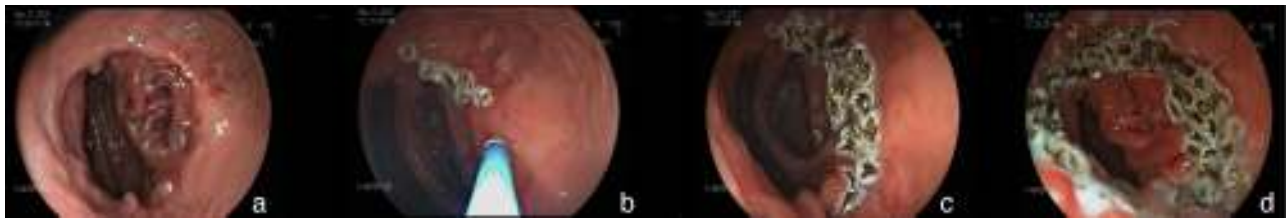
costo-beneficio<sup>29</sup>. La endoscopia será realizada en la presencia de síntomas que pueden ocurrir en el 20 hasta 30% de los pacientes<sup>19,30</sup>, e incluyen principalmente dolor abdominal, náuseas y vómitos, síntomas de reflujo, disfagia y problemas relacionados con el peso<sup>11,19,31,32</sup>. La **tabla 1** muestra las indicaciones de endoscopia en 218 pacientes en el primer año de postoperatorio<sup>32</sup>. Entre los principales hallazgos endoscópicos se detectaron la esofagitis, úlcera marginal, estenosis de la anastomosis, erosión y deslizamiento del anillo, hemorragias y fístulas, con incidencia variable de acuerdo con las características de los pacientes investigados<sup>13,14,19,21</sup>.

## Náuseas y vómitos

No son raros en los primeros días, normalmente duran alrededor de una semana y están relacionados con el uso de medicamentos, edema de la anastomosis, dismotilidad transitoria o más frecuentemente a una combinación de estos factores<sup>33</sup>. Cuando no desaparecen o no mejoran lo suficiente para permitir la ingestión de líquidos, la endoscopia será indicada<sup>31</sup>. Son quejas que también ocurren después de las primeras semanas de postoperatorio y no constituyen, por sí solo, indicación de examen endoscópico<sup>14</sup>. En general, existe una tendencia de mejora de los vómitos entre uno y 6 meses hasta que cerca del 75% de los pacientes no vomitarán más o lo harán esporádicamente<sup>34</sup>. Es importante la caracterización del vómito en relación al aspecto, si es claro tipo saliva o si es de residuos de alimentos, en relación a su frecuencia, si es constante o si es posprandial, en relación al número de episodios, su asociación con sialorrea, disfagia o dolor y su correlación con el tiempo de cirugía<sup>33,34</sup>. La endoscopia será indicada llevando en consideración estos factores, para que, por un lado se eviten exámenes innecesarios y por otro, se pueda hacer el diagnóstico de estenosis del anillo o de la anastomosis y hasta de impactación alimenticia<sup>11,12,19</sup>.

## Pérdida de peso inadecuada

La pérdida de peso es mayor en los primeros 6 meses y disminuye a partir de este período. Se espera que se produzca



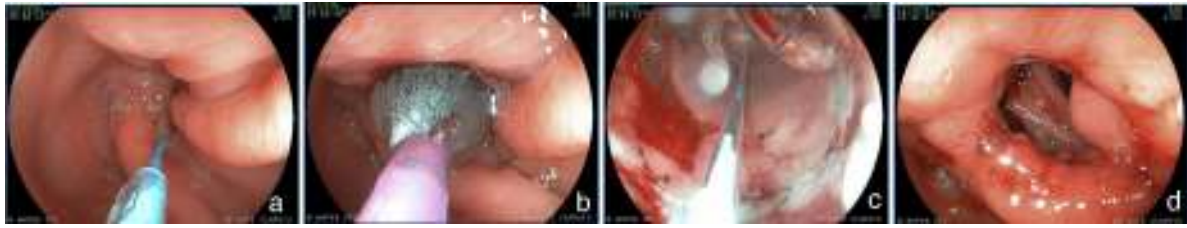**Figura 5** Fulguración con argón plasma. a) Aspecto de la anastomosis antes de la fulguración. b) y c) Fulguración con catéter de argón plasma (2lts/min y 90Watts de potencia). d) Aspecto final después de la fulguración.

de forma leve y constante hasta 12 o 15 meses, alcanzando hasta el 45% del peso inicial<sup>6,7</sup>. Algunos pacientes pueden recuperar de 5 hasta 10% del peso perdido después de 2 a 4 años de la cirugía, lo que es aceptable<sup>35</sup>. Se estima que entre el 18 y el 30% de los pacientes pueden recuperar casi todo el peso perdido, caracterizando un fracaso del tratamiento quirúrgico<sup>35,36</sup>. Aunque los resultados inadecuados con relación a la pérdida de peso sean relacionados con problemas dietéticos, conductuales y hormonales<sup>37</sup>, alteraciones susceptibles al manejo endoscópico pueden estar involucradas. De esta forma en la pérdida de peso insuficiente o exagerada y cuando se pasa la recuperación del peso perdido, la endoscopia estará indicada<sup>38</sup>. En la pérdida insuficiente se puede hacer el diagnóstico de fístulas entre la bolsa gástrica y el asa anastomosada (gastroyeyunal) o entre la bolsa y el estómago excluido (gastrogástrica) y de erosión parcial o total del anillo. Bolsas de gran tamaño y anastomosis dilatadas también están correlacionadas con una insuficiente pérdida de peso<sup>13,19,39</sup>. Existen casos de intervenciones endoscópicas sobre la anastomosis dilatada para disminuir su calibre y inducir la pérdida de peso con inyección de esclerosantes<sup>40</sup>, fulguración con gas de argón<sup>41</sup> (fig. 5) y aplicación de endoclips<sup>42</sup>. Utilizando estos métodos el 64% de los pacientes pueden perder hasta el 75% de la reganancia de peso<sup>43,44</sup>. Existen relatos de intervenciones endoscópicas experimentales con diferentes plataformas de sutura para disminuir el diámetro de la anastomosis o el tamaño de la bolsa. Estas técnicas incluyen las plicaturas con sistemas como el EndoCinch<sup>45</sup>, Apollo OverStitch<sup>46</sup>, StomaphyX<sup>47</sup>, Rose y BOB<sup>48</sup>. De la misma forma en las fístulas gastrogástricas y gastrointestinales existe la posibilidad de tratamiento endoscópico a través de suturas con estos mismos sistemas<sup>13,48,49</sup>. Estos distintos abordajes endoscópicos tienen éxito en inducir la pérdida de peso en 75% de los pacientes<sup>48,50,51</sup>. No obstante se desconoce el efecto de estos procedimientos sobre la anastomosis y el mantenimiento de estas plicaturas y suturas a largo plazo. De esta forma, el impacto de estos procedimientos todavía necesitan de más estudios, considerando también que la pérdida de peso es multifactorial<sup>13,48</sup>.

## Úlcera marginal

La úlcera marginal o de boca anastomótica puede ocurrir después de la derivación gástrica para la obesidad, siendo descrita tanto en los primeros días como muchos años después de la cirugía<sup>52</sup>. La incidencia varía de 0.5 hasta 20%<sup>12,53</sup> y depende de una serie de factores. Estos incluyen la frecuencia con que se realiza la exploración endoscópica, la

época en que es realizada y la tasa de tratamiento empírico antes de la endoscopia<sup>12,53</sup>. La incidencia de úlcera marginal era mayor en los casos en que no se hacía la sección de las dos cámaras gástricas, ya que podría haber recanalización entre los muñones, permitiendo que el ácido del estómago excluido alcanzase directamente la mucosa yeyunal<sup>54</sup>. Con la transección de las dos cámaras gástricas y la interposición del asa entre ellas, la posibilidad de fístula es rara<sup>54</sup>, disminuyendo la incidencia de úlcera<sup>11,13</sup>. Otro aspecto técnico a ser considerado es la bolsa gástrica de gran tamaño, que tendría una mayor producción de ácido y una mayor probabilidad de úlcera<sup>54</sup>. La tendencia actual de la bolsa pequeña disminuyó esa incidencia<sup>52,55</sup>. De esta manera la úlcera marginal ocurre en la cirugía de derivación entre el 0 y 6%<sup>30,55</sup>. Algunos separan la úlcera marginal del estoma (de la línea de sutura, margen gástrica) de la úlcera marginal (de la mucosa yeyunal, adyacente a la anastomosis)<sup>12,19</sup>. En los casos de úlcera marginal, relacionada con los factores descritos, la lesión ocurre más tardíamente, puede ser única o múltiple y se localiza en la mucosa yeyunal, adyacente a la anastomosis<sup>13</sup>. La úlcera del estoma puede ocurrir también por los factores técnicos relacionados con la realización de la anastomosis y del asa en Y de Roux y no como resultado de una bolsa grande, de fístulas o de otro factor ulcerogénico. Generalmente estas úlceras son causadas por la presencia de un cuerpo extraño (hilo de sutura) en la línea de sutura<sup>52,55</sup>, disminución del aporte sanguíneo en la mucosa yeyunal, compresión y edema en la anastomosis o tensión debido al mesenterio corto<sup>55,56</sup>. Estas úlceras ocurren en el postoperatorio precoz y son observadas en la línea de sutura, a veces sobre un hilo quirúrgico y cicatrizan con 2 o 3 meses, principalmente si el agente causal es removido<sup>56,57</sup>. Otros factores relacionados con la etiología de la úlcera marginal incluyen el tabaquismo, el etilismo y el uso de ácido acetilsalicílico y de antiinflamatorios<sup>52,56</sup>. Algunos estudios han abordado el efecto del *Helicobacter pylori* (*H. pylori*) en el desarrollo de úlceras después de cirugías bariátricas<sup>11,13</sup>. La serología es el mejor método de detección del *H. pylori* en esta población, ya que las biopsias de la bolsa y el test respiratorio pueden resultar falsos negativos<sup>13,56</sup>. En la derivación gástrica la tasa de infección es baja y su papel en la génesis de la úlcera marginal todavía no fue bien definido<sup>12,52,56</sup>. Por lo tanto, la pesquisa de la bacteria en la bolsa y su tratamiento solo pueden ser hechos de manera empírica. Dolor abdominal es el síntoma más común en pacientes con úlcera<sup>11-13</sup>. Náuseas y vómitos pueden estar presentes, con o sin dolor y la hemorragia masiva es poco común<sup>52</sup>. El diagnóstico es inminentemente endoscópico. Las úlceras precoces, relacionadas con problemas en la línea de sutura, tienden a cicatrizar espontáneamente<sup>52,56</sup>. La ulceración



**Figura 6** Dilatación de estenosis de anastomosis posquirugía de derivación gástrica. a) Pasaje de la guía a través de la estenosis. b) y c) Dilatación progresiva con balón. d) Aspecto final después de la dilatación.

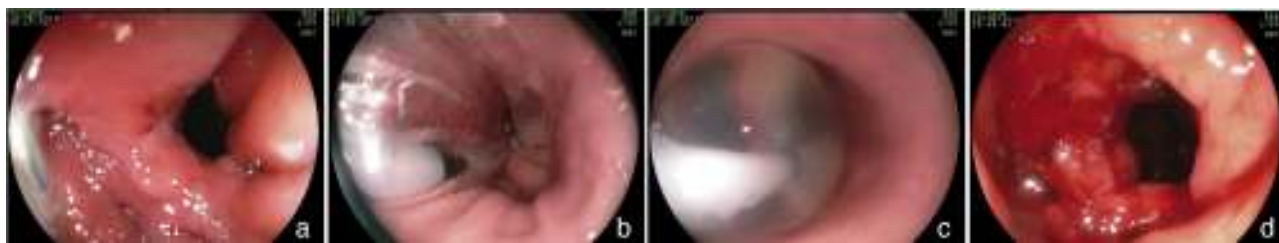recurrente o persistente, asociada a la presencia de cuerpo extraño puede ser tratada con la extracción endoscópica del mismo<sup>57,58</sup>. El endoscopista puede retirar hilos de sutura cuando son visibles en la luz y si están asociados a una úlcera marginal. Esta conducta tiene el potencial de facilitar la cicatrización y así aliviar cuadros de dolor abdominal<sup>25</sup>. Las úlceras causadas por problemas en la confección de la bolsa, normalmente localizadas en la mucosa yeyunal, serán tratadas con inhibidores de la bomba de protones asociados con sucralfato y el tiempo de cicatrización puede variar de 8 semanas hasta 6 meses<sup>12,13,56</sup>. En casos de las fístulas gastrogástricas o de bolsas de gran tamaño e intratabilidad de la úlcera, será necesario la revisión del procedimiento quirúrgico<sup>12,13,53</sup>.

### Impactación con bolo alimenticio

Los pacientes sometidos a la cirugía de Capella tienen una bolsa gástrica de pequeño tamaño cuyo vaciamiento es limitado por el anillo de silicona. En la derivación gástrica en Y de Roux sin anillo, la anastomosis tiene menor calibre y también limita el vaciamiento de la bolsa. En algunas situaciones, por equívoco o por abuso alimenticio, dificultad de masticación o estenosis de la anastomosis o del anillo, estos pacientes podrán presentar alimentos o bolos alimenticios impactados en la bolsa. En estos casos el paciente se quejará de sialorrea, disfagia, odinofagia, náuseas y vómitos de inicio abrupto<sup>19,59</sup>. Algunos refieren mejora parcial y temporal con vómitos y son capaces de ingerir pequeños volúmenes de agua, lo que puede ser explicado por un probable mecanismo valvular. El examen endoscópico debe ser realizado con especial cuidado para evitar que se produzca aspiración bronquial<sup>59</sup>. El bolo alimenticio que normalmente estará libre en la bolsa gástrica puede ser constituido de carne, semillas de frutas o de otros alimentos menos comunes. El endoscopista debe evaluar el tamaño y la consistencia del material impactado y elegir el mejor accesorio y la técnica más adecuada, para retirarlo<sup>59,60</sup>. Se puede utilizar un asa de polipectomía, una cesta de Dormia, pinzas de biopsias o de cuerpo extraño y el bolo alimenticio podrá ser retirado por la cavidad oral, fragmentado y empujado más allá del anillo y de la anastomosis o aspirado utilizándose un cap de ligadura elástica<sup>59,60</sup>. Después o durante la remoción del bolo alimenticio el endoscopista hará el examen endoscópico completo en busca de alteraciones obstructivas que expliquen la impactación. La importancia de la identificación de la alteración radica en la conducta a ser adoptada: apenas una reorientación alimentaria o la resolución endoscópica o quirúrgica del factor obstructivo<sup>19,59</sup>.

### Estenosis de la anastomosis y del anillo

La estenosis de la anastomosis gastroyeyunal en la derivación gástrica en Y de Roux ocurre con frecuencia del 3 al 19%<sup>61-63</sup>. Esta variación se explica en parte por las diferencias en la técnica<sup>64</sup>. En la derivación gástrica sin anillo se intenta hacer una anastomosis con menor calibre, siendo la incidencia de estenosis ligeramente mayor<sup>65</sup>. En el acceso laparoscópico la incidencia es mayor (5 a 12%) que en la cirugía abierta (3 a 5%)<sup>62,66</sup>. Esto deriva generalmente de alguna complicación de la técnica quirúrgica, tales como: dehiscencia, hematoma o ulceración, procesos que producen fibrosis y retracción<sup>13,19,67</sup>. El paciente puede presentar dificultad para alimentarse, especialmente con alimentos sólidos, náuseas y vómitos, entre 4 y 10 semanas después de la cirugía<sup>60,65,67</sup>. El aspecto endoscópico es de una anastomosis con estenosis anular, fibrótica, de calibre puntiforme, impidiendo el paso del endoscopio<sup>13,67</sup>, a veces con una úlcera en la mucosa adyacente<sup>67</sup>. El tratamiento es endoscópico mediante dilataciones con balones hidrostáticos introducidos por el canal de trabajo del endoscopio y que permiten el paso de un hilo-guía<sup>67-69</sup> (fig. 6). Se debe tener cautela al pasar el balón por la estenosis puntiforme, pues distalmente a la estenosis tenemos el asa aferente, que es ciega y la porción intestinal de la anastomosis<sup>13,67</sup>. De esta forma, para evitar complicaciones como perforación, que ocurre en un promedio de 2.2% de los casos<sup>67</sup>, el balón debe ser pasado cuidadosamente en dirección al asa eferente, lo que es facilitado por el paso previo de un guía, que puede ser monitorizado por fluoroscopia<sup>11</sup>. Normalmente la dilatación inicial, lo mismo que en las estenosis puntiformes, puede alcanzar hasta 15 mm<sup>70</sup>. No obstante, la dilatación progresiva, hasta 12 mm en la primera sesión y hasta 13.5 y 15 mm en las sesiones subsiguientes, realizadas después de 7 o 15 días, parece ser más segura y con menor índice de complicaciones<sup>11,12</sup>. En la derivación gástrica sin anillo, algunos autores recomiendan no exceder 12 a 13 mm, considerando la posibilidad de que resulte en una anastomosis muy amplia, lo que podría tener impacto en la pérdida de peso a largo plazo<sup>71,72</sup>. Se ha reportado la dilatación con dilatadores de Savary-Gilliard y en una revisión que comparó a los dos métodos, el resultado fue semejante, con necesidad de 2 o 3 dilataciones y con tasa de complicaciones de 3%<sup>67</sup>. No obstante la dilatación progresiva con balón guiado, principalmente en las estenosis puntiformes, parece ser más segura y efectiva<sup>13,73</sup>. La mayoría de los casos se resuelven en dos o en un máximo de tres sesiones, con un índice de resolución de 95 hacia 100%<sup>67-69,74</sup>. El anillo con calibre disminuido llevando a una estenosis es menos



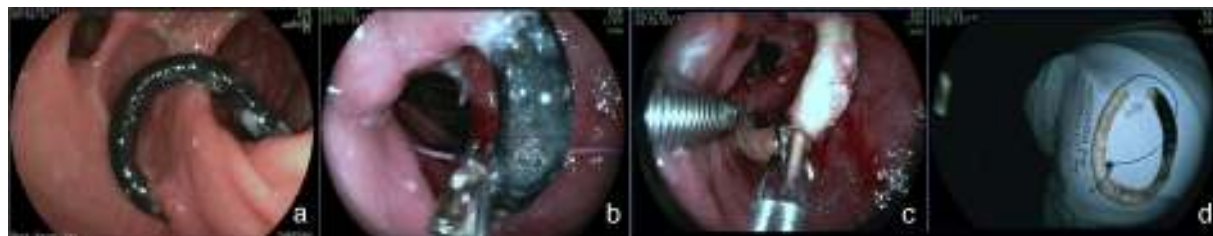**Figura 7** Dilatación del anillo poscirugía de derivación gástrica. a) Estenosis del anillo. b) y c) Dilatación progresiva con balón de 30 mm. d) Aspecto final después de la dilatación.

común, ocurriendo en 1 a 2% de los pacientes<sup>21</sup>. El cuadro clínico es semejante al de la estenosis de anastomosis. En el examen endoscópico, la mucosa en la región de la anastomosis se presenta intensamente edematizada y no existe el aspecto fibrótico y de cicatrización, sugiriendo que se trata de una compresión extrínseca del anillo muy justo. A veces, al aproximar el endoscopio por el anillo es posible identificar distalmente a la línea de anastomosis con calibre normal<sup>32</sup>. La dilatación con balón de hasta 20 mm no es efectiva y, eventualmente, puede empeorar el cuadro debido a la reacción inflamatoria y al edema ocasionado por la compresión de la mucosa contra el anillo<sup>75</sup>. Una opción es la dilatación con balón de acalasia (30 mm), posicionado como una guía de Savary-Gilliard<sup>76</sup>. El objetivo es la rotura del hilo que sustenta internamente el anillo o solo el aumento definitivo del diámetro debido a la elasticidad del hilo (fig. 7). Es una técnica compleja, debe realizarse bajo fluoroscopia y tiene un potencial de complicación, principalmente el de perforación. Además de esta alternativa el tratamiento quirúrgico debe ser considerado.

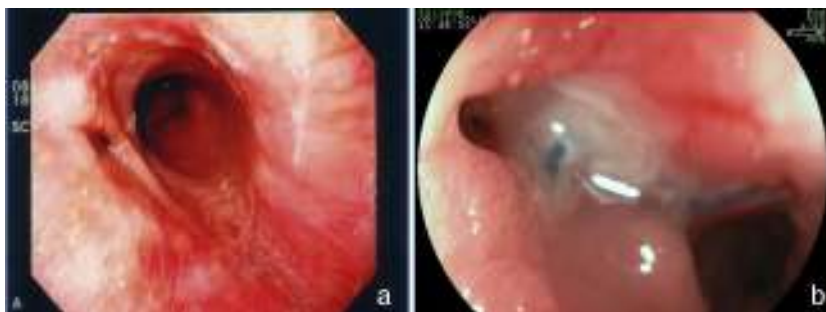### Migración y deslizamiento del anillo

Una complicación del anillo es la ulceración de la mucosa por él comprimida y su migración parcial o total para la luz gástrica. La incidencia global de la migración del anillo para la luz en grandes series es alrededor de 1.6%<sup>21,59</sup>. Esta complicación ocurre en el 0.9% de las cirugías primarias, en el 5.5% de las reintervenciones y en el 28.5% de las cirugías con recolocación del anillo después de una migración previa del mismo<sup>77</sup>. La migración del anillo comienza con una reacción inflamatoria entre el anillo y la pared gástrica. La causa es la colocación del anillo de forma muy justa, la sutura del mismo al estómago o la presencia de infección local<sup>75</sup>. Esta complicación puede ser asintomática o, más comúnmente

presentarse como un síndrome de obstrucción, provocando náuseas, vómitos y pérdida de peso. Otros síntomas posibles son el dolor epigástrico, la disfagia y más raramente anemia, hematemesis o melena<sup>32</sup>. La endoscopia permite el diagnóstico preciso, mostrando la erosión o ulceración con migración parcial del anillo. El tratamiento puede ser expectante, endoscópico o quirúrgico. La vigilancia puede estar indicada en aquellos pacientes asintomáticos, en que la pérdida de peso es satisfactoria y en quienes apenas una pequeña porción del anillo se encuentra migrada. La remoción es el tratamiento de elección<sup>78</sup>. Normalmente, es realizada la sección del anillo utilizando una tijera endoscópica o una guía acoplada a un sistema de litotripsia mecánica (fig. 8), de igual manera que la remoción de la banda gástrica migrada<sup>78,79</sup>. En ocasiones puede ser necesario el auxilio de un canal extra en el endoscopio<sup>26</sup>. Otra posibilidad de remoción del anillo migrado, erosionado o estenosado es el paso de una prótesis autoexpansible que induce la migración completa del anillo y después de 6 a 8 semanas la prótesis y el anillo son removidos conjuntamente<sup>79,80</sup>. Se debe estar alerta a la posibilidad de la formación de una fístula, aunque esto sea raramente descrito, ciertamente por el intenso proceso de fibrosis que envuelve la región, mismo motivo por el cual el tratamiento quirúrgico es técnicamente difícil<sup>13,32</sup>. El efecto de la remoción del anillo sobre la pérdida de peso y el mantenimiento de esta pérdida aún no está definido. La reganancia de peso (de 61 a 75% del peso perdido) puede ocurrir en cerca del 14% de los pacientes cuando el anillo es removido en los primeros 6 meses, en comparación con el 6% cuando la remoción ocurre después de este período<sup>77</sup>. El deslizamiento del anillo es una complicación todavía más rara y ocurre en menos del 1% de los casos<sup>21,59</sup>. La fijación inadecuada del anillo puede llevar al desplazamiento, normalmente de su porción anterior, hasta la región de la anastomosis. El cuadro clínico es el de obstrucción, con vómitos y pérdida excesiva de peso<sup>60</sup>. El estudio radiológico



**Figura 8** Remoción del anillo migrado para la luz de la bolsa, poscirugía de derivación gástrica. a) Anillo migrado. b) Pasaje de la guía a través del anillo. c) Sección del anillo con sistema de litotripsia (izquierda) y pinza de cuerpo extraño (derecha) sujetando al anillo. d) Anillo después de su remoción.



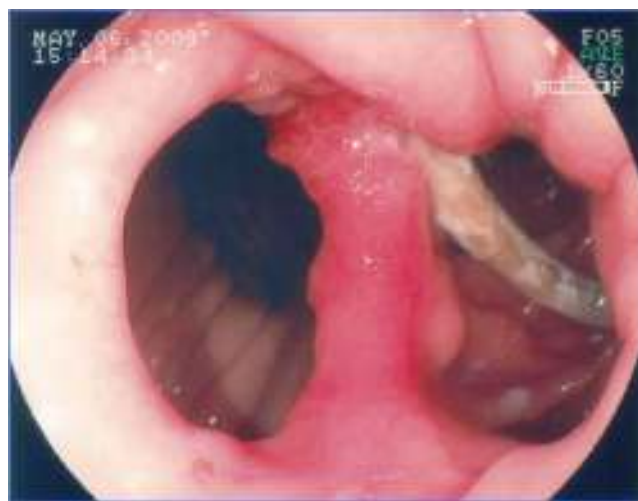**Figura 9** Fístulas gastrocutáneas poscirugías bariátricas. a) En la porción alta de la línea de sutura de la bolsa, posderivación gástrica. b) Posgastrectomía vertical.

muestra el anillo fuera de su posición habitual. El aspecto endoscópico es característico con la bolsa un poco dilatada, sin la compresión anular de su porción más distal y con la mucosa yeyunal parcialmente evertida, pudiéndose notar la compresión del anillo en algún lugar del asa, llevando a una estenosis puntiforme<sup>75</sup>. Por lo general, no es posible pasar el endoscopio, notándose residuos de alimentos en la bolsa o incluso en una de las asas. Aunque hayan sido relatadas las técnicas de la dilatación del anillo con balón de acalasia de 30 mm<sup>76</sup> o de la colocación de prótesis para tratar esta complicación<sup>78,80</sup>, el abordaje quirúrgico con remoción del anillo es realizado con más frecuencia.

## Fístulas

La incidencia de fístulas en la cirugía bariátrica varía con la técnica, con el número de pacientes y el período analizado y si se trata de series endoscópicas o quirúrgicas y estaba anteriormente estimada entre 0.4 hasta 26% de los casos<sup>21,49,81</sup>. Sin embargo, con la mejora de las cirugías hubo una disminución significativa en esta tasa y se estima actualmente que las fístulas ocurren en 2.05 a 5.2% después de una derivación gástrica laparoscópica, en 1.68 a 2.60% después de una derivación abierta y en 0.6 a 7% después de una gastrectomía vertical<sup>82-85</sup>. Esta incidencia puede llegar hasta el 8% cuando la cirugía es realizada debido a una conversión de otra técnica<sup>59</sup>. Es una de las complicaciones más graves y es la segunda causa de muerte en la cirugía bariátrica, con una tasa de mortalidad de hasta 1.5%<sup>86,87</sup>. Las fístulas pueden ser gastrocutáneas, internas (gastrogástrica o gastroenteral) o pueden ser consideradas complejas, afectando la bolsa gástrica y algún órgano adyacente o distante<sup>87</sup>. La fístula gastrocutánea ocurre después de un cuadro precoz de sepsis abdominal, debido a peritonitis o absceso localizado, tratado con intervención quirúrgica y/o drenaje<sup>87</sup>. En la fístula gastrogástrica o gastrointestinal la manifestación clínica es tardía, con pérdida de peso inadecuada o con readquisición de peso, dolor epigástrico (debido a una úlcera marginal) y reflujo, pero puede ser subclínica, asintomática y con pérdida de peso satisfactoria<sup>13</sup>. La endoscopia define la presencia del orificio fistuloso y lo caracteriza en relación a su localización, tamaño del orificio interno y la presencia de cuerpo extraño (hilo de sutura) en la mucosa adyacente. La fístula gastrocutánea ocurre más comúnmente en la anastomosis gastroyeyunal y en la porción alta de la línea de sutura de la bolsa gástrica (derivación) o del muñón gástrico

(gastrectomía), adyacente a la transición esofagogástrica (fig. 9), ciertamente por una deficiencia en la vascularización en este punto<sup>14,87</sup>. En la fístula interna observamos una amplia comunicación con el asa intestinal o con el estómago excluido (fig. 10). En las dos situaciones se puede diagnosticar una estenosis distal, relacionada con el anillo y a la anastomosis en la derivación gástrica o una angulación excesiva en la porción final de la zona tunelizada de la gastrectomía vertical. Estos factores son considerados predisponentes y mantenedores de las fístulas<sup>86</sup>. La endoscopia puede identificar otras alteraciones como la migración interna del anillo en la derivación, tortuosidad y dilatación de la porción tubular en la gastrectomía vertical y la presencia de septos de mucosa adyacentes al orificio fistuloso. El estudio contrastado de la fístula puede ser realizado para la demostración y delimitación del trayecto fistuloso, diagnóstico de comunicaciones con otros órganos, diagnóstico de fístulas complejas y, especialmente, para la evaluación de la dificultad del vaciamiento relacionada con estenosis distales a la fístula<sup>13,19</sup>. Las fístulas, después de las cirugías bariátricas, son tratadas con soporte nutricional, supresión de las secreciones gastrointestinales, tratamiento de la infección y excisión quirúrgica del orificio fistuloso<sup>14</sup>. La endoscopia puede ayudar en estas medidas generales con procedimientos como el pasaje de una sonda nasoentérica



**Figura 10** Gran fístula gastrogástrica, con migración parcial del anillo, poscirugía de derivación gástrica.



que permite la nutrición, excluyendo así el tránsito en la región de la fístula, remoción de cuerpos extraños en la región del orificio, colocación, tracción y reposicionamiento de los drenajes o sondas en las cavidades y colecciones y, sobre todo, tratando eventuales estenosis distales a la fístula<sup>84</sup>. Este tipo de tratamiento es de considerable valor y permite conllevar al cierre de hasta el 85% de las fístulas<sup>88</sup>. Sin embargo, algunas veces este abordaje puede ser demorado, de alto costo y no lograr el éxito esperado. En estos casos se sugiere el tratamiento endoscópico específico dirigido a la fístula gastrocutánea que puede llevar al cierre o contribuir para una resolución más rápida, disminuyendo el tiempo de internación y la morbilidad<sup>86</sup>. El cierre de la fístula puede requerir la oclusión no solo del orificio fistuloso, sino de todo su trayecto. Esto ha sido intentado con la inyección endoscópica de sustancias como pegamentos biológicos o sintéticos, colocación de matriz acelular en forma de tiras o conos en el trayecto o en el orificio fistuloso, aplicación de endoclips y en casos especiales con la colocación de prótesis autoexpandibles<sup>13,14,86</sup>. Más comúnmente, se utiliza una combinación de técnicas. Para indicar una técnica endoscópica de tratamiento de fístulas es necesario cerciorarse que el factor de mantenimiento de la misma haya sido resuelto, como infección, cuerpo extraño y obstrucción distal. Una de las opciones de tratamiento endoscópico de las fístulas poscirugía bariátrica es la colocación de prótesis autoexpandibles, parcial o totalmente recubiertas<sup>86,89</sup>. En el caso de las fístulas poscirugía bariátrica es necesario utilizar prótesis especiales que pueden ser removidas<sup>90</sup>. Inicialmente fueron usadas las prótesis plásticas y después las metálicas<sup>89,90</sup>. La prótesis autoexpandible recubierta forma una barrera física entre la fístula y el contenido endoluminal, favoreciendo la cicatrización mientras permite la nutrición enteral<sup>91</sup>. Poli et al.<sup>92</sup> revisaron 67 casos de fístulas después de derivaciones gástricas en Y de Roux, de gastrectomías verticales, de switch duodenal y de gastroplastias verticales con bandas tratados con la colocación de prótesis. Los resultados mostraron cierre de las fístulas en el 87.7% de los casos, con un rango entre 79 a 94% (intervalo de confianza de 95%). El intervalo de tiempo entre la colocación y la retirada de las prótesis, varió en la mayoría de los estudios entre uno y 2 meses. Seis de los 67 pacientes (9%) fueron sometidos a tratamiento quirúrgico tras el fracaso del cierre con la colocación de hasta dos prótesis. Hubo migración del stent en 16.9% de los casos, relacionada al diseño de las prótesis o tipo de cirugía, y no con la técnica endoscópica de la colocación. La remoción endoscópica de las prótesis fue posible en casi 92% de los casos, las causas de falla fueron hiperplasia del tejido y migración. Hay relatos de dificultad en la retirada de las prótesis, con complicaciones graves como hemorragia, remoción en pedazos e incluso mucosectomía. Existen casos de colocación de prótesis plástica dentro de la prótesis metálica para facilitar su remoción<sup>93</sup>. Considerando las dificultades y complicaciones de la retirada, de la tasa de migración y de los distintos detalles anatómicos de las técnicas quirúrgicas, será necesario el desarrollo de prótesis específicas para que sean utilizadas en las fístulas poscirugía bariátrica<sup>86,91</sup>. Aunque el tratamiento de las fístulas con prótesis parece promisor, todavía faltan datos controlados para recomendar su uso rutinario<sup>14,90</sup>. Estos accesorios deben tener tamaño y calibre diferenciados (adaptados a la anatomía quirúrgica), sistema antimigración y mecanismo

de remoción seguro o que sean biodegradables<sup>13,86,90</sup>. Por fin, nos parece que la tendencia para el papel de la endoscopia en las fístulas será en dos situaciones: primero en la colocación de prótesis en los casos precoces<sup>93</sup>, segundo en la dilatación vigorosa de eventuales estenosis distales en los casos crónicos<sup>19</sup>. En los casos de fístulas gastrogástricas y gastrointestinales el tratamiento clásico es quirúrgico, que puede cursar con una morbilidad dos veces superior a la primera cirugía. Considerando los problemas de las reintervenciones quirúrgicas, inclusive el fracaso en el cierre de las fístulas, se sugiere el tratamiento endoscópico. En los últimos años, publicaciones con pequeñas series o relatos de casos muestran la posibilidad de la sutura endoscópica de estos defectos, utilizando accesorios como el Endo-Cinch<sup>94</sup>, clips especiales (Ovesco)<sup>95</sup>, StomaphyX<sup>96</sup> y Apollo OverStitch<sup>97</sup> o el intento de cierre del orificio utilizando prótesis, pegamento biológico y debridamiento por coagulación con argón plasma y algunas veces utilizando una combinación de dos o más métodos<sup>90</sup>. Todas las técnicas se muestran factibles, aunque la durabilidad de estas suturas endoscópicas todavía carece de evaluación y de seguimiento a largo plazo, especialmente en las grandes comunicaciones de la bolsa con el estómago y/o el intestino<sup>86,90</sup>.

## Coledocolitiasis

La incidencia de litiasis biliar después de la cirugía bariátrica es alta, ciertamente debido a la rápida pérdida de peso<sup>98</sup>. Hasta el 36% de los pacientes desarrollan coledocolitiasis, por lo general en los primeros 6 meses de postoperatorio<sup>99</sup>. Aproximadamente el 30% de los cirujanos realizan la colecistectomía durante la cirugía bariátrica en pacientes con vesícula normal<sup>19,100</sup>. Otros consideran que esta conducta no es justificable<sup>101</sup>. Considerando la alta incidencia de litiasis biliar en los pacientes operados, en la presencia de síntomas, con exámenes de laboratorio y ultrasonográficos sugestivos de litiasis, se debe realizar de forma sistemática la colangiorresonancia magnética para el diagnóstico de coledocolitiasis que ocurre en el 4.7 a 7% de estos pacientes<sup>11</sup>. En la presencia de coledocolitiasis el tratamiento no quirúrgico estandarizado es a través de la colangiografía y la papilotomía endoscópica. Este abordaje en la derivación gástrica es limitado debido a la imposibilidad del acceso oral. Algunas técnicas fueron propuestas para realizar la colangiografía y la papilotomía endoscópicas después de la derivación gástrica. Este abordaje puede ser endoscópico o combinado con laparoscopia y endoscopia<sup>13,102</sup>. Las soluciones incluyen la enteroscopia por balones, gastrostomía percutánea en el estómago excluido o acceso endoscópico transgástrico asistido por laparoscopia<sup>103-107</sup>. La tasa de éxito utilizando enteroscopia alcanza el 84% de los pacientes<sup>19,106,107</sup>. Las desventajas de este método son la falta de accesorios con una longitud compatible con el enteroscopio, la falta del elevador y limitaciones del endoscopio de visión frontal para la terapéutica biliopancreática<sup>19</sup>. La gastrostomía percutánea, realizada por métodos radiológicos, o en el momento de la cirugía bariátrica, ofrece la posibilidad de múltiples accesos, pero requiere tiempo para madurar y como no puede ser rápidamente removida es un tanto molesta<sup>102</sup>. Entre las opciones, la colangiografía y papilotomía endoscópicas por

acceso transgástrico asistido por laparoscopia, ha sido relacionada como la mejor opción, con alta tasa de éxito y bajo riesgo, especialmente en pacientes colecistectomizados. Esta técnica es segura, reproducible, utiliza equipamientos y accesorios conocidos y disponibles y técnicas laparoscópicas y endoscópicas estandarizadas<sup>102,104,105</sup>. Si el paciente se presenta en el postoperatorio con colecistolitiasis y coledocolitiasis el cirujano realizará la colecistectomía y podrá tratar la coledocolitiasis por cirugía o por abordaje combinado, colecistectomía más la creación de un acceso transgástrico para la papilotomía endoscópica<sup>11,12</sup>. Existen variaciones técnicas en este método que incluyen la manera en que el cirujano realiza y prepara el acceso al estómago (utilizando puntos, trocar u otro tubo) y cómo el endoscopista pasa y posiciona el duodenoscopio (directamente o guiado por el cirujano)<sup>102</sup>.

## El estómago excluido en la derivación gástrica

El estómago excluido en la cirugía de desvío gástrico no puede ser examinado por las técnicas endoscópicas o radiológicas habituales<sup>108</sup>. La duodenogastroscoopia, utilizando un colonoscopio pediátrico, introducido de forma retrógrada por el asa yeyunal hasta el segmento excluido, fue realizada con éxito en un 68% de 77 intentos<sup>109</sup>. No obstante, nos parece que esta técnica solo es posible en casos seleccionados cuando se utiliza una gastroyeyunostomía para la reconstrucción y en los casos de Y de Roux corto con anastomosis enteroentérica laterolateral amplia. El método de acceso a través de un asa larga actualmente resulta prácticamente imposible. Algunas publicaciones han demostrado éxito y seguridad en acceder el estómago excluido con el uso del enteroscopia de balón (simple o doble)<sup>110,111</sup>. Las indicaciones del uso de este método varían entre dolor epigástrico, anemia, pérdida excesiva de peso, sangramiento activo y sangramiento oculto. En el análisis de 12 pacientes con sangramiento oculto y con la anatomía alterada por Y de Roux, siendo 6 por derivación gástrica, los hallazgos principales fueron de úlcera de la anastomosis, neovascularización perianastomosis y lesiones de Dieulafoy<sup>112</sup>. En contraste, otra serie de enteroscopia en 35 pacientes con Y de Roux, pero con indicación de dolor epigástrico, los hallazgos predominantes fueron erosiones y úlceras en el estómago en un 35% de los casos y pocos diagnósticos de úlceras y neovascularización perianastomosis<sup>113</sup>. En un paciente con 10 años de derivación gástrica, presentando melena y anemia grave, el examen del estómago excluido en Y de Roux con enteroscopia de doble balón, mostró pangastritis erosiva hemorrágica grave, que fue adecuadamente tratada con altas dosis de inhibidores de bomba<sup>114</sup>. En algunas series en que fue posible el examen del estómago excluido, fue constatada gastritis crónica superficial en 87%, confirmada histológicamente en 42%, con 10% de metaplasia intestinal, hallazgos de significado oscuro<sup>110,111</sup>. La producción de ácido fue menor que en la población normal y el *H. pylori* fue negativo en un 70% de los casos, lo que sugiere que el estómago excluido sea menos ulcerogénico<sup>108</sup>. No obstante, la úlcera péptica puede ocurrir en el estómago excluido, inclusive en forma perforada o hemorrágica con incidencia inferior a 0.3%<sup>113,115</sup>. El tiempo promedio entre la cirugía y el episodio hemorrágico es en media de 9.5 años. En una revisión de la literatura hay

relatos de cinco casos de cáncer gástrico en el estómago excluido de la derivación gástrica, siendo uno después de 13 años, tres después de 9 años y otro después de 5 años de cirugía<sup>116</sup>. La incidencia es extremadamente baja, considerando el gran número de cirugías bariátricas realizadas. De esta forma, se estima en menos del 1% la necesidad real del examen endoscópico del estómago excluido<sup>108,109</sup>.

## Financiamiento

Los autores declaran que no se recibió patrocinio de ningún tipo para llevar a cabo este estudio.

## Conflicto de intereses

Los autores declaran no tener ningún conflicto de intereses.

## Referencias

1. Malik VS, Willett HUFB. Global obesity: trends, risk factors and policy implications. *Nat Rev Endocrinol*. 2013;9:13–27.
2. Preston SH, Mehta NK, Stokes A. Modeling obesity histories in cohort analyses of health and mortality. *Epidemiology*. 2013;24:158–66.
3. Katzmarzyk PT, Reeder BA, Elliott S, et al. Body mass index and risk of cardiovascular disease, cancer and all-cause mortality. *Can J Public Health*. 2012;103:147–51.
4. Martin LF, Hunter SM, Lauve RM, et al. Severe obesity: expensive to society, frustrating to treat, but important to confront. *South Med J*. 1995;88:895–902.
5. Padwal R, Li SK, Lau DC. Long term pharmacotherapy for obesity and overweight. *Cochrane Database Syst Rev*. 2003;4. CD004094.
6. Buchwald H, Avidor Y, Braunwald E, et al. Bariatric surgery: a systematic review and meta-analysis. *JAMA*. 2004;292:1724–37.
7. Picot J, Jones J, Colquitt J, et al. The clinical effectiveness and cost-effectiveness of bariatric (weight loss) surgery for obesity: a systematic review and economic evaluation. *Health Technol Assess*. 2009;13:1–190, 215–357.
8. Buchwald H, Oien DM. Metabolic/bariatric surgery worldwide. *Obes Surg*. 2009;19:1605–11.
9. Monkhouse SJ, Morgan JD, Norton SA. Complications of bariatric surgery: presentation and emergency management - a review. *Ann R Coll Surg Engl*. 2009;91:280–6.
10. Pories WJ. Bariatric surgery: risks and rewards. *J Clin Endocrinol Metab*. 2008;93:589–96.
11. Huang CS, Farraye FA. Complications following bariatric surgery. *Tech Gastrointest Endosc*. 2006;8:54–65.
12. Keith JN. Endoscopic management of common bariatric surgical complications. *Gastrointest Endoscopy Clin N Am*. 2001;21:275–85.
13. Kumar N, Thompson CC. Endoscopic management of complications after gastrointestinal weight loss surgery. *Clin Gastroenterol Hepatol*. 2013;11:343–53.
14. De Palma GD, Forestieri P. Role of endoscopy in the bariatric surgery of patients. *World J Gastroenterol*. 2014;20:7777–84.
15. Capella RF, Capella J, Mandac H, et al. Vertical banded gastroplasty-gastric bypass. *Obes Surg*. 1991;1:389–95.
16. Fobi MAL. The surgical technique of the Fobi pouch operation for obesity: the transected silastic vertical gastric bypass. *Obes Surg*. 1998;8:283–8.
17. Rocha LCM, Neto MG, Campos J, et al. Correlação anatomoscópica da cirurgia bariátrica. En: Campos J, Neto MG,

- Ramos A, Dib R, editores. *Endoscopia bariátrica terapêutica: casos clínicos e vídeos-1*. Revinter: Ed.-Rio de Janeiro; 2014. p. 7-13.
18. Azagury DE, Lautz DB. Endoscopic techniques in bariatric patients: Obesity basics and normal postbariatric surgery anatomy. *Tech Gastrointest Endosc*. 2010;12:124-9.
  19. Mathus-Vliegen EMH. The role of endoscopy in bariatric surgery. *Best Pract Res Clin Gastroenterol*. 2008;22:839-64.
  20. Cowan GSM Jr, Hiler ML. Upper gastrointestinal endoscopy in bariatric surgery. En: Deitel M, Cowan GSM Jr, editores. *Update: Surgery for the morbidly obese patient*. Toronto: FD-Communications; 2000. p. 387-416.
  21. Rocha LCM, Lima GF Jr, Costa MEVMM., et al. A endoscopia em pacientes submetidos a cirurgia de Fobi-Capella: análise retrospectiva de 800 exames. *GED Gastroenterol Endos Dig*. 2004;23:195-204.
  22. Bakhos C, Alkhoury F, Kyriakides T, et al. Early postoperative hemorrhage after open and laparoscopic roux-en-y gastric bypass. *Obes Surg*. 2009;19:153-7.
  23. Jamil LH, Krause KR, Chengelis DL, et al. Endoscopic management of early upper gastrointestinal hemorrhage following laparoscopic Roux-en-Y gastric bypass. *Am J Gastroenterol*. 2008;103:86-91.
  24. Bellorin O, Abdemur A, Sucandy I, et al. Understanding the significance, reasons and patterns of abnormal vital signs after gastric bypass for morbid obesity. *Obes Surg*. 2011;21:707-13.
  25. Ferreira LEVV, Song LMWK, Baron TH. Management of acute postoperative hemorrhage in the bariatric patient. *Gastrointest Endoscopy Clin N Am*. 2011;21:287-94.
  26. Tang SJ, Rivas H, Tang L, et al. Endoscopic hemostasis using endoclip in early gastrointestinal hemorrhage after gastric bypass surgery. *Obes Surg*. 2007;17:1261-7.
  27. Spaw AT, Husted JD. Bleeding after laparoscopic gastric bypass: case report and literature review. *Surg Obes Relat Dis*. 2005;1:99-103.
  28. Rabl C, Peeva S, Prado K, et al. Early and late abdominal bleeding after Roux-en-Y gastric bypass: sources and tailored therapeutic strategies. *Obes Surg*. 2011;21:413-20.
  29. Schirmer B, Erenoglu C, Miller A. Flexible endoscopy in the management of patients undergoing Roux-en-y gastric bypass. *Obes Surg*. 2002;12:634-8.
  30. Marano BJ Jr. Endoscopy after Roux-en-Y gastric bypass: a community hospital experience. *Obes Surg*. 2005;15:342-5.
  31. Huang CS, Forse RA, Jacobsen BC, et al. Endoscopic findings and their clinical correlation in patients with symptoms after gastric bypass surgery. *Gastrointest Endosc*. 2003;58:859-66.
  32. Rocha LCM. *Endoscopia digestiva alta em 218 pacientes no primeiro ano de pós-operatório da cirurgia de Capella: descrição e associação dos dados clínicos e achados endoscópicos*. En: Tese de Mestrado a Universidade Federal de Minas Gerais-Belo Horizonte-Brasil 2007.
  33. Pandolfino JE, Krishnamoorthy B, Lee TJ. Gastrointestinal complications of obesity surgery. *Med Gen Med*. 2004;6:15.
  34. Pessina A, Andreoli M, Vassallo C. Adaptability and compliance of the obese patient to restrictive gastric surgery in the short term. *Obse Surg*. 2001;11:459-63.
  35. Magro DO, Geloneze B, Delfini R, et al. Long term weight regain after gastric bypass: a 5 year prospective study. *Obes Surg*. 2008;18:648-51.
  36. Karmali S, Stoklossa CJ, Sharma A, et al. Bariatric surgery: a primer. *Can Fam Physician*. 2010;56:873-9.
  37. Kofman MD, Lent MR, Swencionis C. Maladaptive eating patterns, quality of life and weight outcomes following gastric bypass: result of an internet survey. *Obesity*. 2010;18:1938-43.
  38. Brethauer SA, Nfonsam V, Sherman V, et al. Endoscopy and upper gastrointestinal contrast studies are complementary in evaluation of weight regain after bariatric surgery. *Surg Obes Relat Dis*. 2006;2:643-50.
  39. Abu Dayyeh BK, Lautz BD, Thompson CC. Gastrojejunal stoma diameter predicts weight regain after Roux-en-Y gastric bypass. *Clin Gastroenterol Hepatol*. 2011;9:228-33.
  40. Madan AK, Mariniz JM, Khan KA, et al. Endoscopic sclerotherapy for dilated gastrojejunostomy after gastric bypass. *J Laparoendosc Adv Surg Tech A*. 2010;20:235-7.
  41. Baretta GAP, Alinho HCAW, Matias JEF, et al. Argon plasma coagulation of gastrojejunal anastomosis for weight regain after gastric bypass. *Obes Surg*. 2015;25:72-9.
  42. Thompson CC, Slattery J, Bungda ME, et al. Peroral endoscopic reduction of dilated gastrojejunal anastomosis after Roux-en-Y gastric bypass: a possible new option for patients with weight regain. *Surg Endosc*. 2006;20:1744-8.
  43. Spaulding L, Osler T, Patlak J. Long-term results of sclerotherapy for dilated gastrojejunostomy after gastric bypass. *Surg Obes Relat Dis*. 2007;3:623-6.
  44. Woods Ek, Abu Dayyeh BK, Thompson CC. Endoscopic post-bypass revisions. *Tech Gastrointest Endosc*. 2010;12:160-6.
  45. Thompson CC, Roslin MS, Bipan C, et al. RESTORE: Randomized Evaluation of Endoscopic Suture Transorally for Anastomotic Outlet Reduction: a double-blind, sham-controlled multicenter study for treatment of inadequate weight loss or weight regain following Roux-en-Y gastric bypass. *Gastroenterology*. 2010;138 Suppl 1:S-S388.
  46. Ryou M, Ryan MB, Thompson CC. Current status of endoluminal bariatric procedures for primary and revision indications. *Gastrointest Endosc Clin N Am*. 2011;21:315-33.
  47. Mikami D, Needleman B, Narula V, et al. Natural orifice surgery: initial US experience utilizing the StomaphyX device to reduce gastric pouches after Roux-en-Y gastric bypass. *Surg Endosc*. 2010;24:223-8.
  48. Buttelmann K, Linn JG, Denham W, et al. Management options for obesity after bariatric surgery. *Surg Laparosc Endosc Percutan Tech*. 2015;25:15-8.
  49. Carrodeguas L, Szomstein S, Soto F, et al. Management of gastrogastric fistulas after divided Roux-en-Y gastric bypass surgery for morbid obesity: analysis of 1,292 consecutive patients and review of the literature. *Surg Obes Relat Dis*. 2005;1:467-74.
  50. Horgan S, Jacobsen G, Weiss GD, et al. Incisionless revision of post-Roux-en-Y bypass stomal and pouch dilation: multicenter registry results. *Surg Obes Relat Dis*. 2010;6:290-5.
  51. Thompson CC, Jacobsen GR, Schroder GL, et al. Stoma size critical to 12-month outcomes in endoscopic suturing for gastric bypass repair. *Surg Obes Relat Dis*. 2012;8:282-7.
  52. Azagury DE, Abu Dayyeh BK, Grenwalt IT, et al. Marginal ulceration after Roux-en-Y gastric bypass surgery: characteristics, risk factors, treatment and outcomes. *Endoscopy*. 2011;43:950-4.
  53. Garrido AB Jr, Rossi M, Lima SE Jr, et al. Early marginal ulcer following Roux-en-Y gastric bypass under proton pump inhibitor treatment: prospective multicentric study. *Arq Gastroenterol*. 2010;47:130-4.
  54. Stellato AT, Crouse C, Hallowell PT. Bariatric surgery: creating new challenges for the endoscopist. *Gastrointest Endosc*. 2003;1:86-94.
  55. Csendes A, Burgos AM, Altuve J, et al. Incidence of marginal ulcer 1 month and 1 to 2 years after gastric bypass: a prospective consecutive endoscopic evaluation of 442 patients with morbid obesity. *Obes Surg*. 2009;19:135-8.
  56. Rasmussen JJ, Fuller W, Ali MR. Marginal ulceration after laparoscopic gastric bypass: an analysis of predisposing factors in 260 patients. *Surg Endosc*. 2007;21:1090-4.
  57. Frezza EE, Herbert H, Ford R, et al. Endoscopic suture removal at gastrojejunal anastomosis after Roux-en-Y gastric bypass to prevent marginal ulceration. *Surg Obes Relat Dis*. 2007;3:619-22.
  58. Ryou M, Mogobgab O, Lautz BD, et al. Endoscopic foreign body removal for treatment of chronic abdominal pain in

- patients after Roux-en-Y gastric bypass. *Surg Obes Relat Dis.* 2010;6:526–31.
59. Rocha LC, Lima GF Jr. Papel da endoscopia na obesidade mórbida. In: *Tópicos em Gastroenterologia 13: obesidade e urgências gastroenterológicas.* Rio de Janeiro: MEDSI. 2003:53–74.
  60. Wetter A. Role of endoscopy after Roux-en-Y gastric bypass surgery. *Gastrointest Endosc.* 2007;66:253–5.
  61. Csendes A, Burgos AM, Burdiles P. Incidence of anastomotic strictures after gastric bypass: a prospective consecutive routine endoscopic study 1 month and 17 months after surgery in 441 patients with morbid obesity. *Obes Surg.* 2009;19:269–73.
  62. Higa K, Ho T, Tercero F, et al. Laparoscopic Roux-en-Y gastric bypass: 10-year follow-up. *Surg Obes Relat Dis.* 2011;7:516–25.
  63. Sanyal AJ, Sugerman HJ, Kellum JM, et al. Stomal complications after gastric bypass: incidence and outcome therapy. *Am J Gastroenterol.* 1992;87:1165–9.
  64. Madan AK, Harper JL, Tichansky DS. Techniques of laparoscopic gastric bypass: on-line survey of American Society for Bariatric Surgery practicing surgeons. *Surg Obes Relat Dis.* 2008;4:166–72.
  65. Carrodeguas L, Szomstein S, Zundel N, et al. Gastrojejunal anastomotic strictures following laparoscopic Roux-en-Y gastric bypass surgery: analysis of 1291 patients. *Sur Obes Relat Dis.* 2006;2:92–7.
  66. Smith SC, Edwards CB, Goodman GN, et al. Open vs laparoscopic Roux-en-Y gastric bypass: comparison of operative morbidity and mortality. *Obes Surg.* 2004;14:73–6.
  67. Potack J. Management of post bariatric surgery anastomotic strictures. *Tech Gastrointest Endosc.* 2010;12:136–40.
  68. Peifer KJ, Shiels AJ, Azar R, et al. Successful endoscopic management of gastrojejunal anastomotic strictures after Roux-en-Y gastric bypass. *Gastrointest Endosc.* 2007;66:248–52.
  69. Ukleja A, Afonso BB, Pimentel R, et al. Outcome of endoscopic balloon dilation of strictures after laparoscopic gastric bypass. *Surg Endosc.* 2008;22:1746–50.
  70. Espinel J, De-La-Cruz JL, Pinedo E, et al. Stenosis in laparoscopic gastric bypass: management by endoscopic dilation without fluoroscopic guidance. *Rev Esp Enferm Dig.* 2011;103:508–10.
  71. Cottam DR, Fisher B, Sridhar V, et al. The effect of stoma size on weight loss after laparoscopic gastric bypass surgery: results of a blinded randomized controlled trial. *Obes Surg.* 2009;19:1317.
  72. Ryskina KL, Miller KM, Aisenberg J, et al. Routine management of stricture after gastric bypass and predictors of subsequent weight loss. *Surg Endosc.* 2010;24:554–60.
  73. Rocha LCM, Mansur G, Galvão-Neto MG, et al. Estenose puntiforme de anastomose após BGYR - Dilatação endoscópica. En: Campos J, Neto MG, Ramos A, Dib R, editores. *Endoscopia bariátrica terapêutica: casos clínicos e vídeos-1.* Revinter: Ed.-Rio de Janeiro; 2014. p. 125–6.
  74. Caro L, Sanchez C, Rodriguez P, et al. Endoscopic balloon dilation of anastomotic strictures occurring after laparoscopic gastric bypass for morbid obesity. *Dig Dis.* 2008;26:314–7.
  75. Garrido T, Maluf-Filho F, Sakai P. O papel da endoscopia na cirurgia bariátrica. En: Arthur B, Garrido Jr, editores. *Cirurgia da obesidade.* São Paulo: Editora Atheneu; 2002.
  76. Campos JM, Costa AB Jr, Evangelista LF. Dificuldade de esvaziamento gástrico secundário ao anel. En: Campos JM, Galvão Neto MP, Moura EGH, editores. *Endoscopia em cirurgia da obesidade.* São Paulo: Santos; 2008. p. 203–13.
  77. Fobi MAL, Lee H, Igwe D, et al. Band erosion: incidence, etiology management and outcome after banded vertical gastric bypass. *Obes Surg.* 2001;11:699–707.
  78. Blero D, Eisendrath P, Vandermeeren A, et al. Endoscopic removal of dysfunctioning bands or rings after restrictive bariatric procedures. *Gastrointest Endosc.* 2010;71:468–74.
  79. Evans JA, Williams NN, Chan EP, et al. Endoscopic removal of eroded bands in vertical banded gastroplasty: a novel use of endoscopic scissors. *Gastrointest Endosc.* 2006;64:801–4.
  80. Blero D, Deviere J. Removing foreign bodies in bariatric patient. *Tech Gastrointest Endosc.* 2010;65:337–40.
  81. Fox SR, Srikanth MS. Leaks and gastric disruption in bariatric surgery. En: Buchwald H, Cowan GS, Pories WJ, editores. *Surgical Management of obesity.* Philadelphia: WB Saunders; 2006. p. 304–12.
  82. Podnos YD, Jimenez JC, Wilson CE, et al. Complications after laparoscopic gastric bypass: a review of 3464 cases. *Arch Surg.* 2003;138:957–61.
  83. Aurora AR, Khaitan L, Saber AA. Sleeve gastrectomy and the risk of leak: a systematic analysis of 4,888 patients. *Surg Endosc.* 2012;26:1509–15.
  84. Morales MP, Miedema BW, Scott JS, et al. Management of post-surgical leaks in the bariatric patient. *Gastrointest Endosc Clin N Am.* 2011;21:295–304.
  85. Sakran N, Goitein D, Raziell A, et al. Gastric leaks after sleeve gastrectomy: a multicenter experience with 2,834 patients. *Surg Endosc.* 2013;27:240–5.
  86. Kumar N, Thompson CC. Endoscopic therapy for postoperative leaks and fistulas. *Gastrointest Endosc Clin N Am.* 2013;23:123–36.
  87. Csendes A, Burgos AM, Braghetto I. Classification and management of leaks after gastric bypass for patients with morbid obesity: a prospective study of 60 patients. *Obes Surg.* 2012;22:855–62.
  88. Thodiyil PA, Yenumula P, Rogula T, et al. Selective nonoperative management of leaks after gastric bypass: lessons learned from 2675 consecutive patients. *Ann Surg.* 2008;248:782–92.
  89. Nguyen NT, Nguyen XM, Dholakia C. The use of endoscopic stent in management of leaks after sleeve gastrectomy. *Obes Surg.* 2010;20:1289–92.
  90. Shaikh S, Thompson CC. Treatment of leaks and fistulae after bariatric surgery. *Tech in Gastrointest Endosc.* 2010;12:141–5.
  91. De Moura EGH, Ferreira FC, Galvão-Neto MP, et al. Extreme bariatric endoscopy: stenting to reconnect the pouch to the gastrojejunostomy after a Roux-en-Y gastric bypass. *Surg Endosc.* 2012;26:1481–4.
  92. Puli SR, Spofford IS, Thompson CC. Use of self-expandable stents in the treatment of bariatric surgery leaks: a systematic review and meta-analysis. *Gastrointest Endosc.* 2012;75:287–93.
  93. Mourad HE, Himpens J, Verhofstadt J. Stent treatment for fistula after obesity surgery: results in 47 consecutive patients. *Surg Endosc.* 2012;27:808–16.
  94. Fernandez-Esparrach G, Lautz DB, Thompson CC. Endoscopic repair of gastrogastric fistula after Roux-en-Y gastric bypass: a less-invasive approach. *Surg Obes Relat Dis.* 2010;6:282–8.
  95. Surace M, Mercky P, Demarquay JF, et al. Endoscopic management of GI fistulae with the over-the-scope clip system. *Gastrointest Endosc.* 2011;74:1416–9.
  96. Overcash WT. Natural orifice surgery (NOS) using StomaphyX for repair of gastric leaks after bariatric revisions. *Obes Surg.* 2008;18:882–5.
  97. Watson RR, Thompson CC. Applications of a novel endoscopic suturing device in the GI tract. *Gastrointest Endosc.* 2011;73:AB105.
  98. Jonas E, Marsk R, Rasmussen F, et al. Incidence of postoperative gallstone disease after antiobesity surgery: population-based study from Sweden. *Surg Obes Relat Dis.* 2010;6:54–8.
  99. Shiffman ML, Sugerman HJ, Kellum GM, et al. Gallstone formation after rapid weight loss: a prospective study in patients undergoing gastric bypass surgery for treatment of morbid obesity. *Am J Gastroenterol.* 1991;86:1000–5.

100. Patel JA, Patel NA, Smith DE, et al. Perioperative management of cholelithiasis in patients presenting for laparoscopic Roux-en-Y gastric bypass: have we reached a consensus. *Am Surg.* 2009;75:470–6.
101. Warschkow R, Tarantino I, Ukegini K, et al. Concomitant cholecystectomy during laparoscopic Roux-en-Y gastric bypass in obese patients is not justified: a meta analysis. *Obse Surg.* 2013;23:397–407.
102. Facchiano E, Quartararo G, Pavoni V, et al. Laparoscopy-assisted transgastric endoscopic retrograde cholangiopancreatography (ERCP) after Roux-en-Y gastric bypass: technical features. *Obes Surg.* 2015;25:373–6.
103. Saget A, Facchiano E, Bosset PO, et al. Temporary restoration of digestive continuity after laparoscopic gastric bypass to allow endoscopic sphincterotomy and retrograde exploration of the biliary tract. *Obes Surg.* 2010;20:791–5.
104. Falcao M, Campos JM, Galvão-Neto M, et al. Transgastric endoscopic retrograde cholangiopancreatography for the management of biliary tract disease after Roux-en-Y gastric treatment for obesity. *Obes Surg.* 2012;22:872–6.
105. Saleem A, Levy MJ, Petersen BT, et al. Laparoscopic assisted ERCP in Roux-en-Y gastric bypass (RYGB) surgery patients. *J Gastrointest Surg.* 2012;16:203–8.
106. Moreels TG, Huben GJ, Ysebaert DK, et al. Diagnostic and therapeutic double balloon enteroscopy after small bowel reconstructive Roux-en-Y surgery. *Digestion.* 2009;80:141–7.
107. Wang A, Sauer BG, Behm BW, et al. Single balloon enteroscopy effectively enables diagnostic and therapeutic retrograde cholangiography in patients with surgically altered anatomy. *Gastrointest Endosc.* 2010;71:641–9.
108. Sundbom M, Nyman R, Hedenström H, et al. Investigation of the excluded stomach after Roux-en-Y gastric bypass. *Obes Surg.* 2001;11:25–7.
109. Flickinger EG, Sinar DR, Pories WJ, et al. The bypassed stomach. *Am J Surg.* 1985;149:151–5.
110. Kuga R, Safatle-Ribeiro AV, Sakai P. Utility of Double balloon endoscopy for the diagnosis and treatment of stomach and small intestine disorders in patients with gastric bypass. *Tech Gastrointest Endosc.* 2008;10:136–40.
111. Safatle-Ribeiro AV, Kuga R, Iriya K, et al. What do expect in the excluded stomach mucosa after vertical banded Roux-en-Y gastric bypass for morbid obesity. *J Gastrointest Surg.* 2007;11:133–7.
112. Skinner M, Peter S, Wilcox CM, et al. Diagnostic and therapeutic utility of double-balloon enteroscopy for obscure GI bleeding in patients with surgically altered upper GI anatomy. *Gastrointest Endosc.* 2014;80:181–6.
113. Patel MK, Horsley-Silva JL, Gomez V, et al. Double balloon enteroscopy procedure in patients with surgically altered bowel anatomy: analysis of a large prospectively collected database. *J Laparoendosc Adv Surg Tech A.* 2013;23:409–13.
114. Safatle-Ribeiro AV, Villela EL, de Moura EGH, et al. Hemorrhagic gastritis at the excluded stomach after Roux-en-Y gastric bypass. *Endoscopy.* 2014;46(S 01):E630.
115. Dallal RM, Bailey LA. Ulcer diseases after gastric bypass surgery. *Surg Obes Relat Dis.* 2006;2:455–9.
116. Orlando G, Pilone V, Vitiello A, et al. Gastric cancer following bariatric surgery: a review. *Surg Laparosc Endos Percutan Tech.* 2014;24:400–5.