



REVISTA DE GASTROENTEROLOGÍA DE MÉXICO

www.elsevier.es/rgmx



CARTAS CIENTÍFICAS

La historia oscura de la rosa amarilla: un reporte de caso de toxicidad hepática asociado al consumo de *Cochlospermum vitifolium* como remedio herbolario



The dark story of the yellow rose: A case report of hepatotoxicity associated with *Cochlospermum vitifolium* consumption as an herbal remedy

La lesión hepática inducida por fármacos (DILI, por sus siglas en inglés) es uno de los trastornos más difíciles de manejar a los que se enfrentan los gastroenterólogos¹. La tasa estimada de incidencia de DILI por año es de 13.9-24 por 100,000 habitantes². Continúa siendo un diagnóstico de exclusión basado principalmente en una historia detallada y uso juicioso de exámenes de sangre, imagenología hepatobiliar y biopsia hepática^{1,3}.

En la actualidad, los suplementos herbolarios y alimenticios (HDS) son de consumo masivo en México debido a la falsa percepción de ser inocuos por ser «naturales»; sin embargo, en los últimos años, la hepatotoxicidad de los HDS ha recibido una mayor atención, en parte debido a que en los EE. UU. se ha reconocido que los HDS son la segunda causa más frecuente de DILI¹. El aumento en la preocupación por la seguridad de estos, se debe al Programa de Reportes de Eventos Adversos de la Food and Drug Administration que apela a los individuos y a los proveedores de salud a reportar efectos adversos⁴. Presentamos el reporte de un caso de una mujer de 25 años de edad con un diagnóstico de hepatotoxicidad aguda inducida por herbolaria secundaria al consumo de *Cochlospermum vitifolium* (*C. vitifolium*) salvaje como infusión, llamado comúnmente «rosa amarilla», «panicua» o «pongolote» como remedio herbolario para el «tratamiento» de ictericia y síndrome metabólico^{5,6}.

El *C. vitifolium* salvaje es un arbusto, de hasta 5 m de altura de la familia *Cochlospermaceae* con flores amarillas. La paciente no tenía enfermedades concomitantes cuando ingresó al Instituto Nacional de Ciencias Médicas de la Nutrición (hospital de tercer nivel de atención) con una historia de 7 días de ictericia. Durante la evaluación médica inicial, la presión arterial y las frecuencias cardíaca y respiratoria se

encontraban dentro de los rangos normales, su temperatura era de 36.7 °C. En el examen físico se notaba visiblemente ictericia conjuntival y debilidad, su índice de masa corporal era de 24.5 kg/m². Ella negó haber tenido fiebre, cambios en su nivel de conciencia, vómito, dolor abdominal, convulsiones o sangrado gastrointestinal. Las pruebas de función hepática séricas se encontraban alteradas con ALT y AST > 3 x límite superior de lo normal (ULN), la bilirrubina total en suero elevada a > 2 x ULN y el valor R calculado (ALT/ULN dividido entre AP/ULN) sugestivo de un patrón colestásico¹.

Las pruebas serológicas para virus de hepatitis A, B, C y E, los anticuerpos antinucleares, los anticuerpos antimitocondriales y el anticuerpo contra el músculo liso fueron todos negativos. (tabla 1). La ecosonografía hepatobiliar reportó hepatoesplenomegalia y esteatosis severa. En la biopsia hepática el patólogo informó esteatohepatitis con actividad severa y fibrosis leve (Brunt-Kleiner 3) con esteatosis macro- y microvesicular mixta, agregados marcados de células inflamatorias predominantemente en los espacios perivenulares con necrosis sutil. Se observaron balonización de los hepatocitos y satelitosis moderadas, caracterizadas por la presencia de neutrófilos y eosinófilos. La paciente reveló que había estado tomando infusiones de «panicua» por consejo familiar para «mantenerse sana». La paciente había tomado de 1-2 tazas diarias de esta infusión durante los 3 a 4 meses previos al examen médico (fig. 1).

Recibió la orden de suspender la infusión de panicua inmediatamente. La paciente recibió seguimiento médico una vez al mes durante los siguientes 6 meses en la clínica de esteatohepatitis de nuestro hospital. Durante las primeras 4 semanas de vigilancia las enzimas hepáticas bajaron de forma clínicamente significativa y después de los 6 meses del periodo de desintoxicación las enzimas hepáticas y la bilirrubina volvieron a sus valores normales (tabla 1)⁷. No se llevó a cabo una biopsia hepática al final del periodo de seguimiento, ya que la paciente no consintió someterse a esta. Una pregunta clave en la hepatotoxicidad es el método apropiado de atribución causal de los casos sospechosos. El reto diagnóstico surge en la adquisición de datos, documentación y presentación de este tipo de problemas.

Un método apropiado de evaluación de causalidad para la hepatotoxicidad herbal es la escala del Council for International Organizations of Medical Sciences (CIOMS) y el Método Rousset Uclaf de Evaluación de causalidad (RUCAM)¹. Las 2 escalas son estructuradas, cuantitativas, específicas para

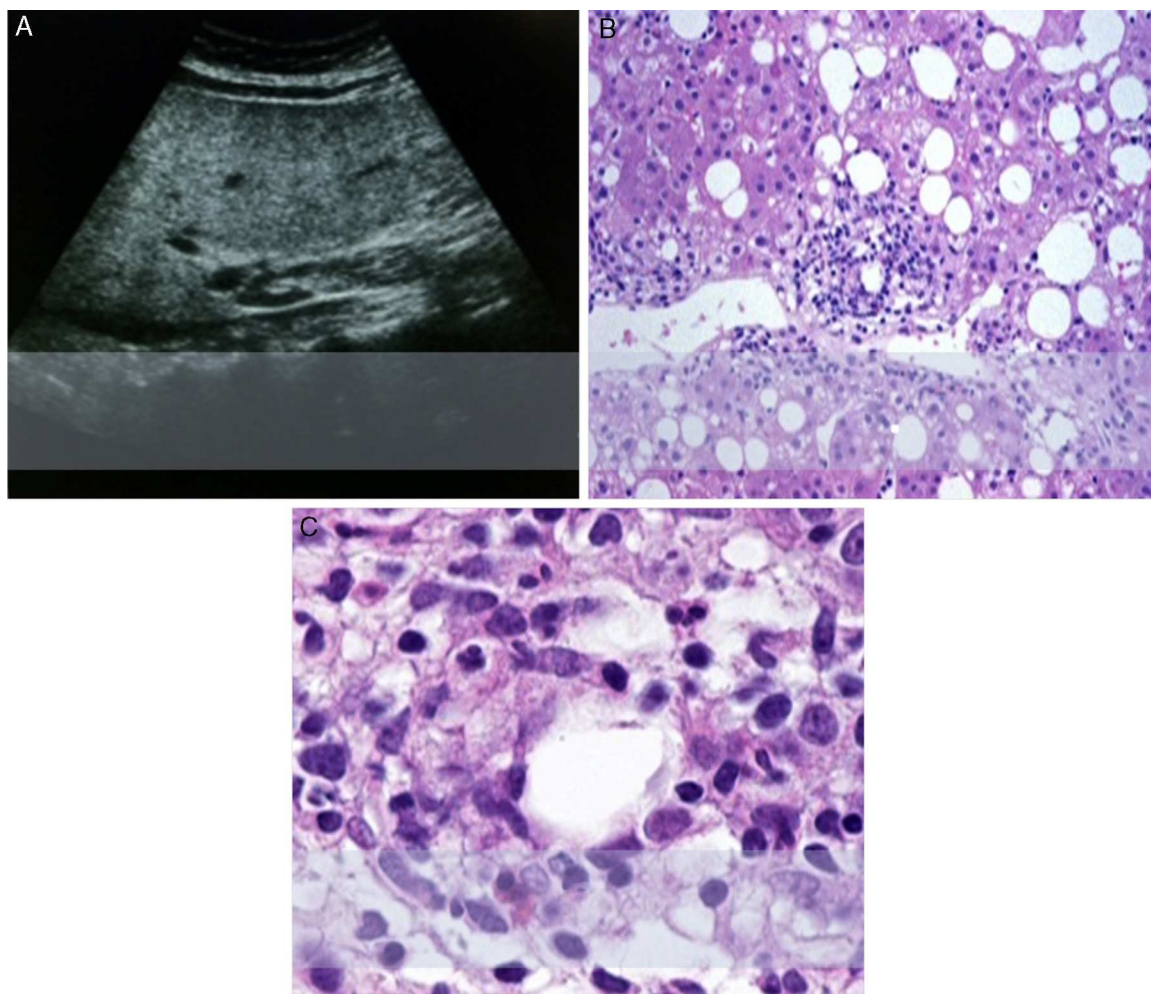


Figura 1 A. Hepatoesplenomegalia y esteatosis severa (3.^{er} grado) sin dilatación de ductos biliares. B. Esteatohepatitis con actividad severa y fibrosis moderada (Brunt-Kleiner 3). C. 40x Fotomicrografía mostrando satelitosis (adipocito rodeado por neutrófilos y algunos eosinófilos).

el hígado y validadas para hepatotoxicidad. Están previstas para ser utilizadas en el consultorio, en la clínica y dan un puntaje acumulado que indican la probabilidad de DILI^{1,8}.

Se otorgan o se quitan puntos basándose en el tiempo de exposición, cambios en bioquímica hepática al eliminar la exposición, los factores de riesgo para DILI, los medicamentos en competencia, los diagnósticos concomitantes y la información ante pruebas de reto¹. En este caso, tanto la escala del RUCAM como el CIOMS mostraron una «probable» DILI debido al consumo de *C. vitifolium* como el candidato primario (+6 puntos y +9 puntos respectivamente)^{1,8}. En el caso de hepatotoxicidad por HDS, deben considerarse limitantes importantes del proceso de evaluación de causalidad:

Ninguno de los procesos de evaluación de causalidad fueron creados específicamente para los HDS, los suplementos alimenticios son susceptibles de variaciones en los ingredientes o las concentraciones a lo largo del tiempo, generalmente no cuentan con etiqueta y en el caso específico de los remedios herbolarios, podrían encontrarse contaminados con metales pesados o microorganismos; y a pesar de que existe mucha información y recomendación de

consumo entre las personas, casi ninguno tiene una regulación de salubridad sobre su recolección, cultivo, producción local y procesamiento^{1,9}.

Este caso destaca la importancia de incentivar a los pacientes a reportar el uso de HDS a sus proveedores de salud. El mismo abordaje diagnóstico hacia la DILI aplica para la hepatotoxicidad por HDS sospechada y para excluir otras causas; el diagnóstico puede hacerse con mayor certeza en el entorno del uso reciente de HDS^{1,10}. Los pacientes con sospecha de hepatotoxicidad por HDS deben suspender todo HDS y ser monitorizados hasta la resolución de su lesión hepática. Este caso es el primero en reportar el *C. vitifolium* («panicua») como una planta potencialmente hepatotóxica. Experimentos en ratas han mostrado que el extracto de *C. vitifolium* desempeña un papel importante en la regulación de la hipertensión a través de la síntesis de óxido nítrico, la producción de prostaglandina I₂ y la activación de canales de potasio en condiciones de disfunción endotelial excesiva^{6,7}.

Se requieren más estudios acerca de los posibles metabolitos tóxicos de la panicua.

Tabla 1 Parámetros bioquímicos durante la evolución del paciente: Inicial y después de 6 meses de haber suspendido el consumo de panicua

Parámetros bioquímicos	Valores normales	Inicial ^a	Seis meses después ^a
Hemoglobina (g/dL)	13-17	10.8	13
Leucocitos (μL)	4,500-11,400	7,400	6,400
Plaquetas (U)	150,000-350,000	185,000	257,000
Bilirrubina total (mg/dL)	0.2-1	7.86	0.88
Bilirrubina directa (mg/dL)	0.1-0.3	3.28	0.18
Tasa internacional normalizada	0.7-1.3	1.1	1
Fosfatasa alcalina (U/L)	27-88	1,201	20
ALT (U/L)	7-52	221	17
AST (U/L)	13-39	432	20
GGT (U/L)	9-64	1175	63
Glucosa en ayuno (mg/dl)	< 100	80	88
HbA1c (%)	3-6	4.5	4.6
Triglicéridos (mg/dL)	< 150	120	111
Colesterol total (mg/dl)	< 200	158	149
ANA		1:80	1:80
ASMA	Negativo	Negativo	Negativo
AMA	Negativo	Negativo	Negativo
VHA	Negativo	Negativo	Negativo
VHB	Negativo	Negativo	Negativo
VHC	Negativo	Negativo	Negativo
VHE	Negativo	Negativo	Negativo

AMA: anticuerpos antimitocondriales; ANA: anticuerpos antinucleares; ASMA: anticuerpos antimúsculo liso; VHB: virus de hepatitis B; VHC: virus de hepatitis C; VHE: virus de hepatitis E.

^a Valor de referencia del laboratorio.

Conflicto de intereses

Los autores declaran que no existe ningún conflicto de intereses.

Financiamiento

No se recibió ningún apoyo económico en relación con este estudio/artículo.

Agradecimientos

Doctor Paris Ramos Martínez, patólogo.

Referencias

- Chalasanani NP, Hayashi PH, Bonkovsky HL, et al. ACG Clinical Guideline: The diagnosis and management of idiosyncratic drug-induced liver injury. *Am J Gastroenterol*. 2014;109:950-66.
- Suk KT, Kim DJ. Drug-induced liver injury: present and future. *Clin Mol Hepatol*. 2012;18:249-57.
- Kessler RC, Davis RB, Foster DF, et al. Long-term trends in the use of complementary and alternative medical therapies in the United States. *Ann Intern Med*. 2001;135:262-8.
- Tajiri K, Shimizu Y. Practical guidelines for diagnosis and early management of drug-induced liver injury. *World J Gastroenterol*. 2008;14:6774-85.
- Ernest E. Herbal Medicines: Where is the evidence? Growing evidence of effectiveness is counterbalanced by inadequate regulation. *BMJ*. 2000;321:395-6.
- Sánchez-Salgado JC, Ortiz-Andrade RR, Aguirre-Crespo F, et al. Hypoglycemic, vasorelaxant and hepatoprotective effects of

Cochlospermum vitifolium (Wild) Sprengel: A potential agent for the treatment of metabolic syndrome. *J Ethnopharmacol*. 2007;109:400-5.

- Sánchez-Salgado JC, Castillo-España P, Ibarra-Barajas M, et al. *Cochlospermum vitifolium* induces vasorelaxant and antihypertensive effects mainly by activation of NO/cGMP signaling pathway. *J Ethnopharmacol*. 2010;130:477-84.
- Kaplowitz N. Causality assessment versus guilt-by-association in drug hepatotoxicity. *Hepatology*. 2001;33:308-10.
- García-Cortés M, Stephens C, Lucena MI, et al., Spanish Group for the Study of Drug-Induced Liver Disease (Grupo de Estudio para las Hepatopatías Asociadas a Medicamentos GEHAM). On behalf of the. Causality assessment methods in drug induced liver injury: strengths and weaknesses. *J Hepatol*. 2011;55:683-91.
- Zaki SA. Adverse drug reaction and causality assessment scales. *Lung India*. 2011;28:152-3.

L. Martínez-Rodríguez^a, K. Murguía-Hernández^b, I. García-Juárez^a, M. Uribe-Esquivel^b y E. Gómez-Reyes^{a,*}

^a Departamento de Gastroenterología, Instituto Nacional de Ciencias Médicas y Nutrición Salvador Zubirán, México, D.F., México

^b Médica Sur, Tlalpan, Ciudad de México, D.F., México

* Autor para correspondencia. Instituto Nacional de Ciencias Médicas y Nutrición Salvador Zubirán, Departamento de Gastroenterología, 2.º piso, Vasco de Quiroga 15, col. Sección XVI, México, DF. ZP. 14000. Teléfono: +52 55 54870900; ext.: 2710, fax: +55 55733418.

Correo electrónico: elisaplus@yahoo.com.mx (E. Gómez-Reyes).

<http://dx.doi.org/10.1016/j.rgm.2015.02.003>