



IMAGEN CLÍNICA

Dilatación gástrica aguda posterior a traumatismo

Acute gastric dilation after trauma



S. Rodríguez-Jacobo^{a,*}, J.S. Jacobo-Karam^b y G. Valencia-Pérez^c

^a Universidad Digital del Estado de México (UDEM), Durango, México

^b Hospital General 450, Secretaría de Salud Durango, Durango, México

^c Hospital General, Secretaría de Salud Durango, Durango, México

Recibido el 14 de abril de 2015; aceptado el 12 de junio de 2015

Paciente femenina de 65 años de edad, portadora de diabetes mellitus con 14 años de evolución, hipertensión arterial desde el 2006 y neuropatía diabética. En el último año con plenitud posprandial y eructos que mejoran con metoclopramida. El 26 de junio del 2012 presentó mareo y caída de su propia altura teniendo traumatismo en hipocondrio izquierdo y últimos arcos costales. Inició con dolor intenso en dicho lugar, con limitación de los movimientos respiratorios. Radiografía de tórax normal (fig. 1). Recibió diclofenaco sin mejoría, por sospecha de fractura costal le realizaron bloqueo, persistió el dolor y 2 días después presentó distensión abdominal alta de predominio izquierdo, aumento del dolor y abundantes eructos, por lo que acudió a urgencias. Exploración física TA 125/80, FC 88/min, hipoventilación basal izquierda, abdomen asimétrico con distensión importante en epigastrio e hipocondrio izquierdo, con dolor a la palpación y timpanismo, descompresión negativa, peristalsis presente. Laboratorio: Hb 11.6 g/dl, leucocitos 8400 mm³, glucosa 193 mg/dl, plaquetas, azoados, electrolitos, amilasa, lipasa y CPK, normales. ECG normal. Placa simple de abdomen (PSA) con dilatación gástrica súbita, con pared delgada, sin líquido ni aire libre (figs. 2 y 3). Se colocó SNG, 6 h después disminuyó el dolor y la distensión; una nueva PSA mostró cámara gástrica de tamaño normal (fig. 4).

Las causas de la dilatación gástrica se desconocen a ciencia cierta, se ha visto esta condición en casos de trastornos de la alimentación, vólvulo de hernia hiatal, anomalías electrolíticas, síndrome de la arteria mesentérica

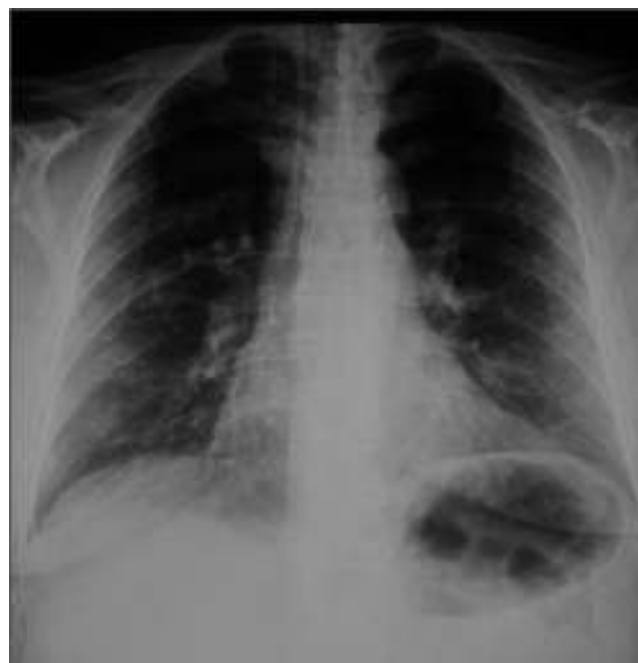

Figura 1 Radiografía de tórax inicial dentro de los parámetros normales.

* Autor para correspondencia. Citlaltépetl, 109 Fraccionamiento Madrazo, CP 34075 Durango, Durango, México. Teléfono: +8117906752; fax: +618 8 11 25 61.

Correo electrónico: sofiarj13@hotmail.com (S. Rodríguez-Jacobo).

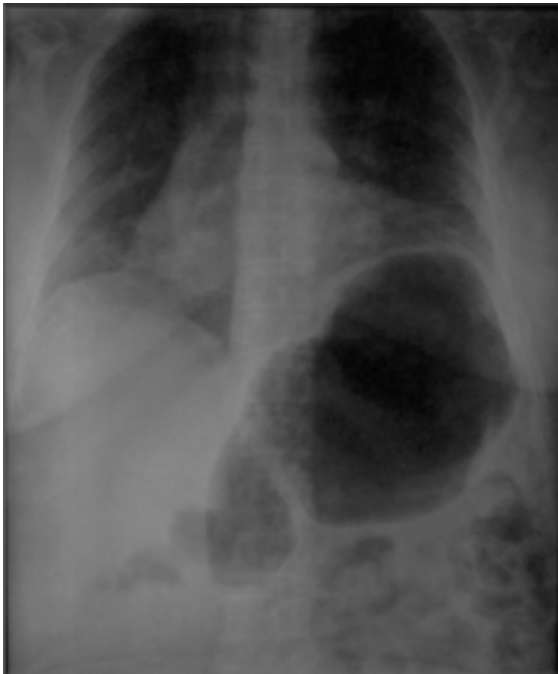


Figura 2 Radiografía de tórax de seguimiento, donde se observa elevación del hemidiafragma izquierdo, por dilatación importante de la cámara gástrica, no evidente en la radiografía previa.

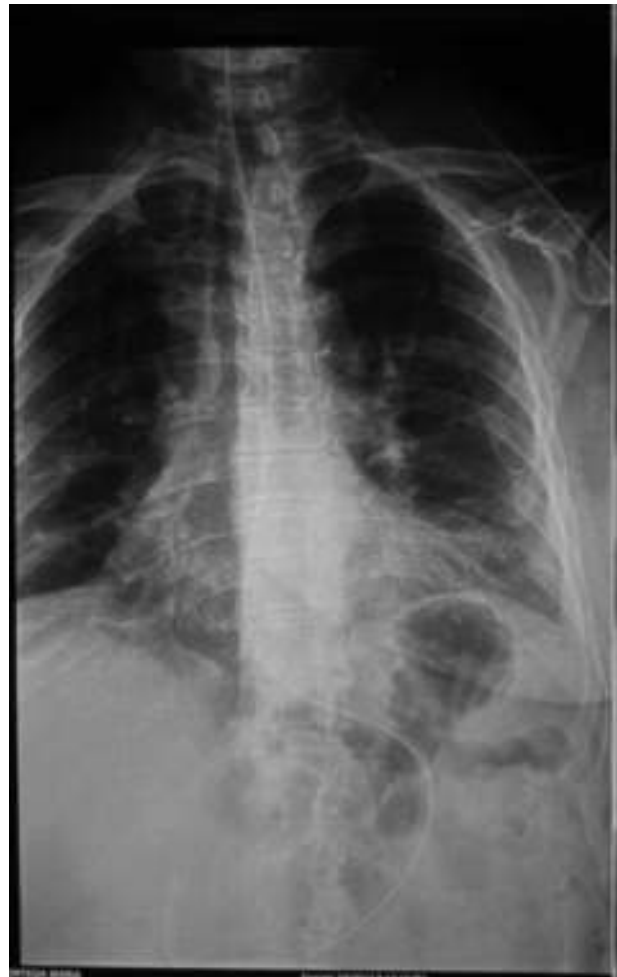

Figura 4 Estudio radiológico posterior a la colocación de sonda nasogástrica, que muestra normalización de las dimensiones gástricas.

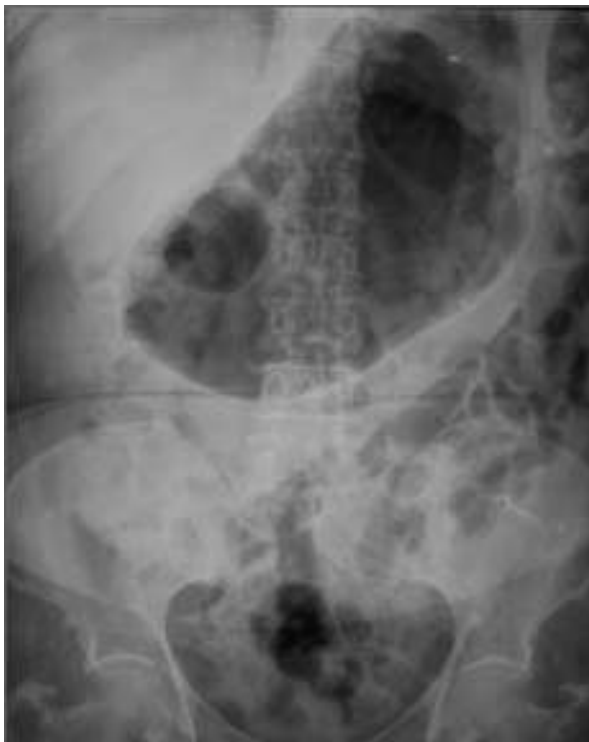

Figura 3 Radiografía complementaria del abdomen en donde se aprecia importante dilatación de la cámara gástrica, sin embargo el calibre de las asas intestinales y el grosor de las paredes es normal.

superior y traumatismos¹. El presente caso trata de una paciente que desarrolló dilatación gástrica secundaria a traumatismo, lo cual según las teorías, se explica por una compresión del ganglio celiaco que provoca un reflejo inhibitorio vagal, condicionando así la dilatación de la cámara gástrica².

Responsabilidades éticas

Protección de personas y animales. Los autores declaran que para esta investigación no se han realizado experimentos en seres humanos ni en animales.

Confidencialidad de los datos. Los autores declaran que han seguido los protocolos de su centro de trabajo sobre la publicación de datos de pacientes.

Derecho a la privacidad y consentimiento informado. Los autores han obtenido el consentimiento informado de los pacientes y/o sujetos referidos en el artículo. Este documento obra en poder del autor de correspondencia.

Financiamiento

No se recibió financiamiento para realizar este estudio.

Conflicto de intereses

Lo autores declaran no tener ningún conflicto de intereses relacionado con este trabajo.

Referencias

1. Steen S, Lamont J, Petrey L. Acute gastric dilation and ischemia secondary to small bowel obstruction. *Proc (Bayl Univ Med Cent)*. 2008;21:15-7.
2. Kasenally AT, Felice AG, Logie JR. Acute gastric dilatation after trauma. *Br Med J*. 1976;2:21.