



CARTAS CIENTÍFICAS

Síndrome de Bouveret, una causa infrecuente de obstrucción duodenal

Bouveret's syndrome: An unusual cause of duodenal obstruction

El síndrome de Bouveret es un tipo infrecuente de íleo biliar. Consiste en la obstrucción duodenal secundaria al paso de un lito a través de una fístula colecistoduodenal. Se presenta en pacientes de edad avanzada. Se describe un caso clínico.

Varón de 86 años que acudió con dolor en epigastrio, vómitos con restos de alimentos de varios días de evolución asociados a malestar general y deshidratación. A la exploración presenta dolor leve en epigastrio con timpanismo. Analíticamente destaca hemoglobina 16.3 g/dl, urea 133 mg/dl, creatinina 3.20 mg/dl, lactato 2.14 mmol/l y PCR 189.6 mg/l. La radiología simple de abdomen mostró dilatación de la cámara gástrica. Se llevó a cabo una endoscopia alta en la que se encontró el estómago dilatado con

abundante líquido. Sobre el píloro y duodeno se encontró un lito de gran tamaño que impedía el paso del endoscopio. Se intentó fragmentar el lito sin conseguirlo. La TC también demostró la presencia del lito, además de la vesícula biliar con gas. Se realiza una piloroduodenotomía con extracción del cálculo y duodenorrafia transversal según la técnica de Heineke-Mikulicz. No se llevó a cabo la colecistectomía. No hubo complicaciones postoperatorias y fue dado de alta (fig. 1).

La presencia de una fístula bilioentérica está presente en el 2-3% de los casos de litiasis vesicular¹. Esta comunicación permite la entrada del lito en el intestino causando una obstrucción intestinal llamada íleo biliar. La mayoría de las fístulas son colecistoduodenales, seguidas de las colecistocólicas y colecistogástricas. Sin embargo, los litos son pequeños y son eliminados sin causar obstrucción. Solo el 6% de los litos asociados a fistulas causan obstrucción. El lugar más frecuente de oclusión es el intestino delgado. Cuando el lito se aloja a nivel del duodeno obstruyendo la salida gástrica se denomina síndrome de Bouveret, entidad que representa solo el 1-3% de los casos de íleo biliar^{2,3}. El

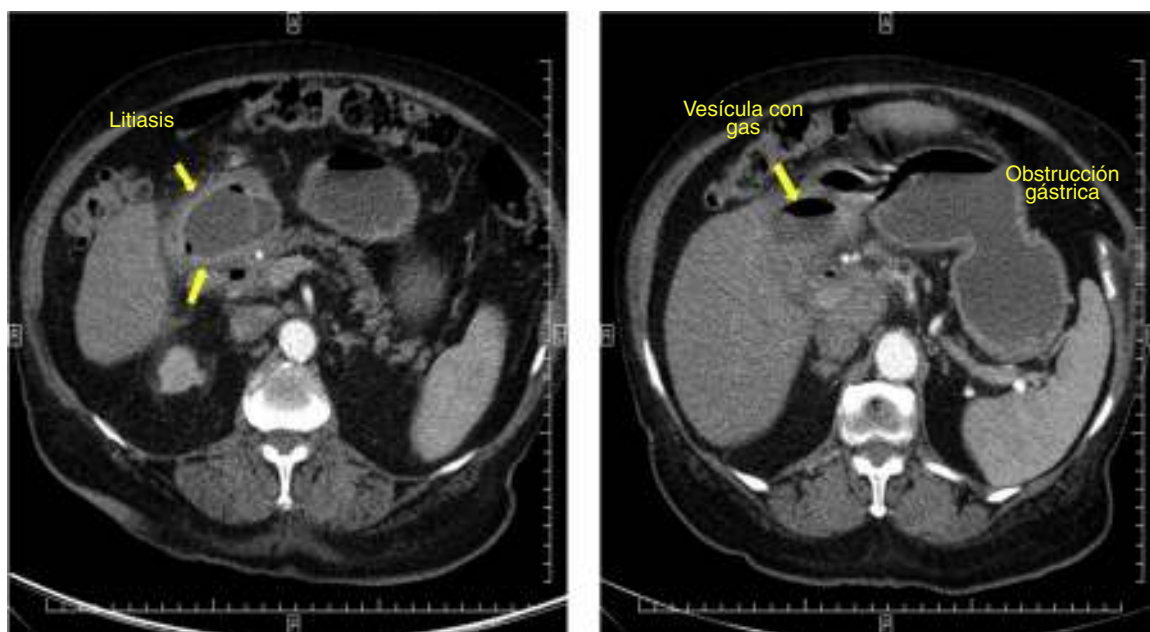


Figura 1 TC abdominal donde se observa litiasis impactada a nivel piloroduodenal y obstrucción gástrica.

nombre se debe al médico francés Léon Bouveret quien en 1896 publicó 2 casos de este síndrome⁴.

El síndrome de Bouveret es más frecuente en mujeres de edad avanzada y se manifiesta con náuseas, vómitos y dolor en epigastrio. En los casos graves puede haber hemorragia digestiva. La complicación más frecuente es el desequilibrio hidroelectrolítico^{1,5}. El diagnóstico es tardío, ya que los pacientes no presentan antecedentes de coledocolitiasis y los síntomas son inespecíficos. Puede ser confundido con otras causas de obstrucción gastroduodenal, por lo que se debe realizar el diagnóstico diferencial con un bezoar, impactación de cuerpo extraño, vólvulo gástrico, tumores, estenosis pépticas, síndrome de la arteria mesentérica superior, etc. En ocasiones la radiografía simple de abdomen puede mostrar la tríada de Rigler (obstrucción intestinal o dilatación gástrica, aerobilia y visualización del cálculo ectópico)^{1,3}. La endoscopia consigue el diagnóstico en el 70% de los casos⁴. Puede intentarse la extracción endoscópica del lito, pero puede no ser posible si el cálculo mide más de 2.5 cm. La cirugía es el tratamiento de elección. Existen 2 alternativas: la cirugía en un tiempo (con enterotomía, extracción del lito y colecistectomía con reparación de la fístula) o la simple enterotomía y extracción del cálculo. La cirugía combinada se ha asociado a mayores tasas de mortalidad postoperatoria (20-30%) comparada con los casos de duodenotomía aislada (6-12%)⁴. La recurrencia del íleo biliar (menos del 5%) o la persistencia de síntomas biliares (10%) son bajas^{1,3}.

En conclusión, el síndrome de Bouveret es raro, por lo que el diagnóstico es de exclusión. El tratamiento ideal es el endoscópico, pero si este falla es necesaria la cirugía.

Financiamiento

No se recibió patrocinio de ningún tipo para llevar a cabo este estudio/artículo.

Conflicto de intereses

Los autores declaran no tener ningún conflicto de intereses.

Referencias

1. Álvarez Chica LF, Bejarano Cuéllar W, Rojas Cardozo OL. Íleo biliar y síndrome de Bouveret. Lo mismo pero distinto: Descripción de dos casos y revisión de la literatura. *Rev Col Gastroenterol*. 2010;25:86-93.
2. Rivera Irigoín R, Ubiña Aznar E, García Fernández G, et al. Síndrome de Bouveret resuelto mediante litotricia mecánica endoscópica. *Rev Esp Enferm Dig*. 2006;98:790-2.
3. Báez-García JJ, Martínez-Hernández-Magro P, Iriarte-Gállego G. Bouveret's syndrome; a case report [Article in Spanish]. *Rev Gastroenterol Mex*. 2009;74:118-21.
4. Doycheva I, Limaye A, Suman A, et al. Bouveret's syndrome: Case report and review of the literature. *Gastroenterol Res Pract*. 2009;2009:914951.
5. López-Martínez JA, Delgado-Carlo MM, Palacio-Vélez F, et al. Bouveret's syndrome. Case report [Article in Spanish]. *Cir Cir*. 2004;72:317-22.

A. Ruiz de la Hermosa*, P. Ortega-Domene,
G. Zarzosa-Hernández y J.B. Seoane-González

*Servicio de Cirugía General y del Aparato Digestivo,
Hospital Universitario Infanta Leonor, Madrid, España*

* Autor para correspondencia. Servicio de Cirugía General y del Aparato Digestivo, Hospital Universitario Infanta Leonor, Calle Gran Vía del Este, 80, 28031 Madrid.

Teléfono: +34 91 191 80 00.

Correo electrónico: aliciaruiz9@hotmail.com

(A. Ruiz de la Hermosa).

<http://dx.doi.org/10.1016/j.rgmx.2015.05.002>

Resolución de coledocolitiasis compleja con *stent* metálico removible. Reporte de un caso

Resolution of complex choledocholithiasis with removable metal stent. A case report

Un 15-20% de las coledocolitiasis pueden resultar complejas en su extracción debido al tamaño (> 15 mm), el número (mayor o igual a 3) o las disociaciones continente-contenido que determinan las impactaciones^{1,2}. En estas circunstancias adversas, otras técnicas endoscópicas deben ser aplicadas: dilatación con balón de grandes volúmenes, litotricia mecánica, con láser o electrohidráulica³⁻⁵. En caso de no lograrse el éxito terapéutico, la colocación de *stents* biliares plásticos es utilizada como puente hasta la intervención definitiva. En la última década se ha incrementado la utilización de *stents* metálicos autoexpandibles en el contexto de enfermedades biliares benignas, sin embargo,

su rol en las litiasis biliares no se ha difundido⁶⁻⁸. Reportamos un caso de litiasis biliar compleja resuelto mediante la colocación de un *stent* biliar metálico removible.

Mujer de 59 años, colecistectomizada, con estenosis aórtica severa. Consultó por epigastralgia intensa con irradiación a hipocondrio derecho y dorso acompañado de ictericia y coluria de 15 días de evolución. El hepatograma evidenciaba parámetros de colestasis, y la ecografía abdominal informaba vía biliar intrahepática y extrahepática dilatadas con un lito de 20 mm en el colédoco retropancreático.

Se le realizó colangiopancreatografía retrógrada endoscópica que mostró vía biliar dilatada con litos múltiples y gigantes, uno de ellos de conformación cuadrada (> 20 mm) impactado en colédoco medio (fig. 1).

Se realizó esfinterotomía amplia y se dilató en forma secuencial con un balón de grandes volúmenes hasta alcanzar los 15 mm de diámetro.

Se introdujo una canasta de litotricia mecánica que no logró desplegarse completamente y no permitió encestar la litiasis.