

Mutación de SPINK1 en paciente pediátrico con pancreatitis crónica. Reporte de un caso



SPINK1 mutation in a pediatric patient with chronic pancreatitis: A case report

La pancreatitis crónica es un proceso inflamatorio progresivo del páncreas que lleva a fibrosis, pérdida de la función exocrina y endocrina con cambios estructurales de evidencia radiológica o histológica^{1,2}.

El curso clínico de la enfermedad se caracteriza por episodios recurrentes de pancreatitis aguda de aparición en edades tempranas, seguida de un estadio final con calcificaciones, insuficiencia pancreática y diabetes mellitus en la mayoría de los pacientes¹.

La incidencia de la pancreatitis crónica por cualquier causa es de 3.5-10/100,000 habitantes/año en Europa y Estados Unidos³. Existe un significativo porcentaje de casos (10-25%) en los que no es posible definir su causa, obligando a la clasificación de pancreatitis crónica idiopática. En niños esta representa el 40-60% de los casos⁴.

En las últimas décadas, se han identificado alteraciones en otros genes además del regulador de conductancia transmembrana de fibrosis quística (CFTR), como el tripsinógeno catiónico (PRSS1), tripsinógeno aniónico (PRSS2), inhibidor de serina proteasa tipo Kazal 1 (SPINK1) y quimiotripsina C (CTRC), que desempeñan un papel importante en la fisiopatología de la pancreatitis crónica, disminuyendo el porcentaje de casos definidos previamente como idiopáticos^{4,5}.

Presentamos el caso de un paciente que ingresa a los 8 años de edad al Hospital Pablo Tobón Uribe, por cuadro de dolor abdominal localizado en el epigastrio, náuseas y vómito. En adecuado estado nutricional, con dolor a la palpación del epigastrio, sin otros signos patológicos. Antecedente de un episodio previo de pancreatitis aguda a los 7 años y antecedente familiar de hermano con historia de pancreatitis aguda, sin otros datos relevantes. El cuadro de ingreso fue indicativo de pancreatitis aguda no complicada, con enzimas pancreáticas elevadas (amilasa 1,359; lipasa 3,098) (tabla 1). La resonancia magnética del páncreas realizada revela dilatación irregular del conducto de Wirsung (fig. 1). Teniendo en cuenta los antecedentes y los hallazgos bioquímicos y radiológicos, se inicia abordaje diagnóstico para pancreatitis crónica, descartándose otras causas, como hipercalcemia y pancreatitis autoinmune, con cuantificación de inmunoglobulina G subclase 4, que se encontró dentro de parámetros normales. Se realizaron estudios moleculares que incluyeron 60 mutaciones para el CFTR las cuales fueron negativas, reportando solo la presencia de la mutación N34S del gen SPINK 1, en el exón 3. En un año de seguimiento en la institución, el paciente presentó un nuevo cuadro de pancreatitis aguda no complicada y no ha presentado evidencia de insuficiencia endocrina o exocrina.

El paciente descrito ha presentado 3 cuadros de pancreatitis aguda con periodos intercríticos asintomáticos, dilatación irregular del conducto de Wirsung evidenciada por imagen e identificación de la mutación N34S del gen SPINK1. Este gen mutado se ha asociado a pancreatitis aguda

Tabla 1 Estudios paraclínicos, de imagen y genéticos realizados

Paraclínicos	Segundo episodio	Tercer episodio
Calcio	9.4 mg/dl	9.9 mg/dl
Amilasas	1,648-488-281-110-85 UI/l	1,359-139 U/l
Amilasa en orina	343	-
Lipasas	2,639-490-296-96-50 U/l	3,098-221 UI/l
Albúmina	3.7 g/dl	-
Fosfatasa alcalina	169 UI/l	-
Gamma glutamil transferasa	14 U/l	13 U/l
Colesterol	169 mg/dl	184 mg/dl
Triglicéridos	182 mg/dl	105 mg/dl
Glucemia	86 mg/dl	56-89-97 mg/dl
LDH	-	200 mg/dl
BUN	9 mg/dl	7.7 mg/dl
PCR	1.26 mg/dl	0.11 mg/dl
VSG	13 mm/h	-
Leucocitos	3,800/m ³	6,600/m ³
Neutrófilos	57%	64%
Plaquetas	188,000/m ³	287,000/m ³
Iontoforesis	Negativa	
Coprograma		Sin grasas
CFTR (60 mutaciones)	Negativo	
PRSS1 (exón 2 y 3)	Negativo	
SPINK1 (exón 3)	C. 101A>G/p. Asn34Ser.	
Inmunoglobulina G subclase 4		12 mg/dl
Colangiorrsonancia Simple y contrastada	Páncreas con arrosamiento del conducto de Wirsung, parénquima normal. Sin anomalías congénitas bilio-pancreáticas ni litiasis	
Ecografía abdominal total		Normal

BUN: nitrógeno ureico; CFTR: regulador de conductancia transmembrana de fibrosis quística; LDH: lactato deshidrogenasa; PCR: proteína C reactiva; PRSS1: tripsinógeno catiónico; SPINK1: inhibidor de serina proteasa tipo Kazal 1.; VSG: velocidad de sedimentación globular.

recurrente, crónica hereditaria, alcohólica, calcificante tropical e idiopática³. También se ha asociado a mayor tasa de litiasis pancreática, pseudoquistes y calcificaciones⁴. De igual forma, se ha visto en un pequeño porcentaje de los controles asintomáticos y en otras patologías pancreáticas, lo cual indica que estas mutaciones, más que causales, son factores modificadores de la enfermedad. En este caso no se encontró otra causa atribuible más que la alteración del SPINK1

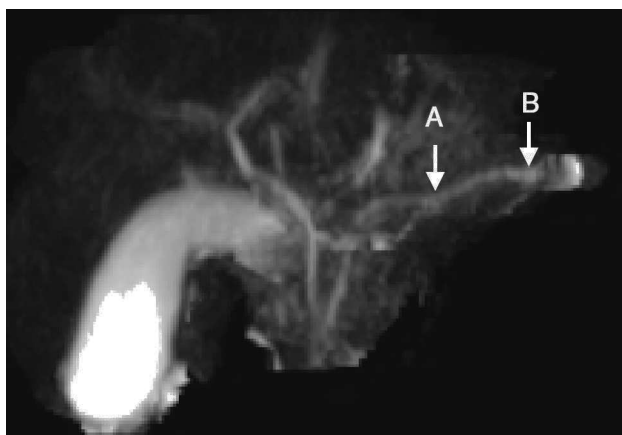


Figura 1 Imagen de colangiografía con contraste. A) Zona de estenosis focal. B) Dilatación. Imagen en arrosamiento del conducto de Wirsung.

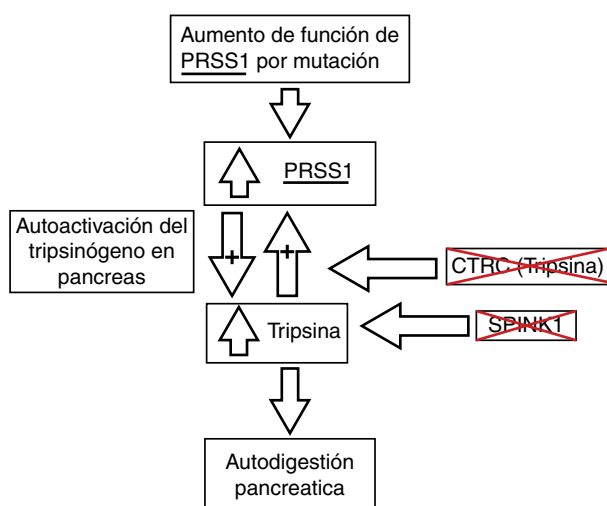


Figura 2 Fisiopatología de la pancreatitis crónica y sus bases genéticas. CTRC: quimi tripsina C; PRSS1: tripsinógeno catiónico; PRSS2: tripsinógeno aniónico; SPINK1: inhibidor de serina proteasa tipo Kazal 1. Adaptado de Derix et al.⁷

con la limitación que no se estudiaron otros genes, como CTRC, y otros exones del PRSS1.

La presentación clínica más frecuente es el inicio a edades tempranas, alrededor de los 10 años, con cuadros intermitentes de náuseas y vómitos, donde el dolor abdominal puede no ser el síntoma principal, con progresión lenta hacia la insuficiencia pancreática y el compromiso de la función endocrina, que puede ocurrir en edades más avanzadas, con evidencia radiológica de cambios estructurales (dilatación irregular de los conductos pancreáticos, atrofia, calcificación glandular, alteraciones en la grasa peripancreática)^{2,3,5,6}.

El proceso fisiopatológico de esta entidad aún es materia de investigación. Los hallazgos actuales señalan que es un proceso de autodigestión por la activación prematura del tripsinógeno secundario a mutaciones en los genes que codifican proteínas que se encargan de mantenerlo inactivo mientras se encuentra en el páncreas (fig. 2). Las alteraciones en el PRSS1 han sido descritas como las principales

mutaciones asociadas a pancreatitis crónica; sin embargo, en los últimos años han emergido asociaciones con otros genes, como PRSS2, SPINK1 y CTRC⁷⁻⁹.

La primera línea de bloqueo del tripsinógeno es el SPINK1, que es capaz de inhibir alrededor del 20% del total de la actividad de la tripsina dentro del páncreas. La mutación más comúnmente implicada de este gen es la N34S, según datos recientes de estudios genéticos de pacientes con pancreatitis crónica hereditaria e idiopática^{3,5,6,10}.

La prevalencia de estas mutaciones varía de acuerdo con el área geográfica. En Latinoamérica se han publicado algunas series que reportan las mutaciones de estos genes en la población pediátrica con pancreatitis recurrente, siendo las más frecuentes la del gen PRSS1, no así la SPINK1-NS34, que ha sido encontrada en muy pocos casos^{11,12,13}.

La pancreatitis crónica hereditaria es una entidad de baja prevalencia en la población pediátrica, con limitación en su diagnóstico por el bajo índice de sospecha y la dificultad para la identificación de mutaciones genéticas específicas en nuestro medio⁵, haciendo relevante la divulgación de casos clínicos como este, que evidencian las características típicas de esta patología y un abordaje diagnóstico completo, permitiendo la anticipación a posibles complicaciones, la prevención de factores de riesgo ambientales y el asesoramiento genético de la familia.

Financiamiento

No se recibió financiación por la realización del escrito.

Conflicto de intereses

Los autores no declaran conflicto de intereses.

Referencias

- Chandak GR, Idris MM, Reddy DN, et al. Absence of PRSS1 mutations and association of SPINK1trypsin inhibitor mutations in hereditary and non-hereditary chronic pancreatitis. *Gut*. 2004;53:723-8.
- Wiley R, Hyams JS. Pancreatitis. En: *Pediatric gastrointestinal and liver disease*. 4th ed. Philadelphia: Saunders; 2011. p. 905-14.
- Teich N, Mössner J. Hereditary chronic pancreatitis. *Best Pract Res Clin Gastroenterol*. 2008;22:115-30.
- Wang W, Sun X-T, Weng X-L, et al. Comprehensive screening for PRSS1, SPINK1, CFTR CTRC and CLDN2 gene mutations in Chinese paediatric patients with idiopathic chronic pancreatitis: A cohort study. *BMJ Open*. 2013;3:e003150. <http://dx.doi.org/10.1136/bmjopen-2013-003150>.
- Lucidi V, Alghisi F, Dall'Oglio L, et al. The etiology of acute recurrent pancreatitis in children: A challenge for pediatricians. *Pancreas*. 2011;40:517-21.
- Sultan M, Werlin S, Venkatasubramani N. Genetic prevalence and characteristics in children with recurrent pancreatitis. *JPGN*. 2012;54:645-50.
- Derix MHM, Drenth JPH. Genetic factors in chronic pancreatitis; implications for diagnosis, management and prognosis. *Best Pract Res Clin Gastroenterol*. 2010;24:251-70.

8. Whitcomb DC. Genetic risk factors for pancreatic disorder. *Gastroenterology*. 2013;144:1292–302.
9. Jørgensen MT, Brusgaard K, Novovic S, et al. Is the SPINK1 variant p.N34S overrepresented in patients with acute pancreatitis? *Eur J Gastroenterol Hepatol*. 2012;24:309–15.
10. Drenth JP, te Morsche R, Jansen JB. Mutations in serine protease inhibitor Kazal type 1 are strongly associated with chronic pancreatitis. *Gut*. 2002;50:687–92.
11. Bernardino AL, Guarita DR, Mott CB, et al. CFTR, PRSS1 and SPINK1 mutations in the development of pancreatitis in Brazilian patients. *JOP*. 2003;4:169–77.
12. Pelaez-Luna M, Robles-Díaz G, Canizales-Quinteros S, et al. PRSS1 and SPINK 1 mutations in idiopathic chronic and recurrent acute pancreatitis. *World J Gastroenterol*. 2014;20:11788–92.
13. Sánchez-Ramírez CA, Flores-Martínez SE, García-Zapién AG, et al. Screening of R122H and N29I mutations in the PRSS1 gene and N34S mutation in the SPINK1 gene in Mexican pediatric patients with acute and recurrent pancreatitis. *Pancreas*. 2012;41:707–11.

P. Ruiz-Navas^{a,*}, M. Contreras-Ramírez^a,
A.E. Montero-Carvajalino^b, L.M. Castaño-Jaramillo^c
y J.P. Orozco-Forero^d

^a Departamento de gastroenterología pediátrica, Hospital Pablo Tobón Uribe, Medellín, Colombia

^b Departamento de Pediatría, Universidad del Norte, Barranquilla Colombia

^c Departamento de Pediatría, Universidad CES, Medellín, Colombia

^d Departamento de Pediatría, Universidad Pontificia Bolivariana, Medellín Colombia

* Autor para correspondencia. Calle 78B # 69–240 (9 piso), Medellín, Colombia, Código Postal 3466.

Teléfono: (57-4) 4459751.

Correo electrónico: ruiznavas@hotmail.com

(P. Ruiz-Navas).

<http://dx.doi.org/10.1016/j.rgmx.2015.01.005>

Enfermedad de Verneuil. Presentación de un caso y revisión de la literatura



Verneuil's disease: A case report and literature review

Paciente masculino de 64 años con antecedente de diabetes mellitus tipo 2, de 18 años de evolución en mal control, etilismo y tabaquismo severo. Inicia hace 10 años con un absceso en región perianal izquierda, dolor, edema, eritema y drenaje espontáneo a los 8 días, que hasta la fecha se encuentra con síntomas imperceptibles pero con descarga constante de material purulento a seroso, de escasa cantidad según lo refiere el paciente. A la exploración física con afección irregular del área glútea bilateral, perianal y escrotal de grandes dimensiones, con presencia de nódulos subcutáneos, cicatrices amorfas e irregulares, abscesos dérmicos con fibrosis secundaria, senos y/o úlceras, contractura e induración de la piel (fig. 1). En la revisión proctológica, no hay afección del conducto anal. Pruebas de laboratorio normales; el cultivo de material purulento arroja *Escherichia coli*. Ultrasonido endoanal con trayectos «fistulosos» sin comunicación hacia el conducto anal. El tratamiento quirúrgico consiste en resección radical de toda la piel afectada en todo su espesor con un margen de 2 cm hasta la grasa subcutánea, dejando solo el tejido sano (fig. 2); cursando un postoperatorio satisfactorio, con alta a las 72 h realizando solo sediluvios para cierre de segunda intención y seguimiento de 10 meses hasta su curación y alta definitiva (figs. 3 y 4) sin recidiva, sin infección y con epitelización. El estudio histológico concluye como «hidradenitis supurativa».

La enfermedad de Verneuil es una enfermedad rara y de etiología desconocida. El primer caso fue descrito en 1839 por Velpeau, pero fue en 1854 cuando Verneuil la identifica clínicamente¹. Se caracteriza por la inflamación nodular

e infección crónica de las glándulas apocrinas, «fístulas», abscesos y fibrosis; con localización en cuero cabelludo, cuello, axila, mama, región peri-umbilical, inguinal, perianal y glútea².

Su incidencia es de uno cada 600, más frecuente en el sexo masculino y en la edad adulta. Se asocia a diabetes mellitus, sobrepeso, tabaquismo, anemia, malos hábitos de higiene, alteraciones hormonales y en enfermedad de Cushing^{3,4}. Los síntomas son: mínimo dolor, salida de material purulento continuo y de escasa cantidad, con edema

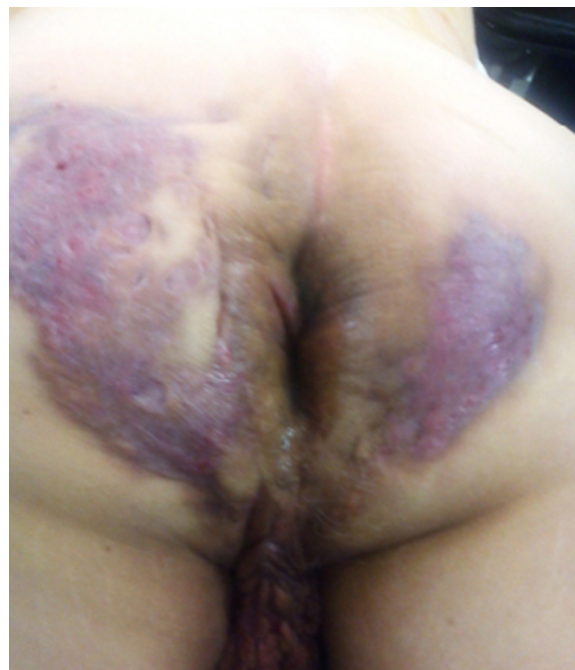

Figura 1 Hidradenitis supurativa con afección del área glútea, perianal bilateral y escrotal.