



IMAGEN CLÍNICA

Perforación esofágica benigna resuelta mediante la colocación de una prótesis metálica autoexpandible totalmente cubierta



Benign esophageal perforation resolved through the placement of a fully covered self-expandable metal stent

E. Vázquez-Mora*, A. Farca-Belsaguy, D. Angulo-Molina, J.C. Salceda-Otero, D. Lozoya-González y F. Romero-Vallejo

Unidad de Endoscopia Avanzada, Centro Médico ABC, México D.F., México

Paciente femenino de 46 años de edad, antecedente de ingesta de AINE por 30 días y disfagia de 8 días de evolución. Se realizó una endoscopia, encontrando a los 22 cm de la arcada dentaria una estenosis concéntrica larga (12 cm), por lo que se lleva a cabo una dilatación con equipo Savary-Gilliard de manera gradual hasta 15 mm, ocasionando en la segunda sesión de dilatación, una perforación en el tercio medio del esófago de aproximadamente 10 mm de diámetro (fig. 1). En la tomografía de tórax se observa neumomediastino asociado a imagen compatible con perforación del tercio medio del esófago en la cara lateral izquierda (fig. 2). Se inició antibioticoterapia y se colocó una prótesis metálica autoexpandible totalmente cubierta de 20 × 150 mm (Niti-S Esophageal Covered Stent, TaeWoong Medical, Seoul, Korea) (fig. 3). Se solicitó un trago de material hidrosoluble, que demuestra un paso adecuado del contraste a través de la prótesis, sin evidencia de fuga (fig. 4). Al quinto día, se inicia nuevamente la vía oral y 28 días después se retiró la prótesis, no encontrando defecto de continuidad en el esófago.

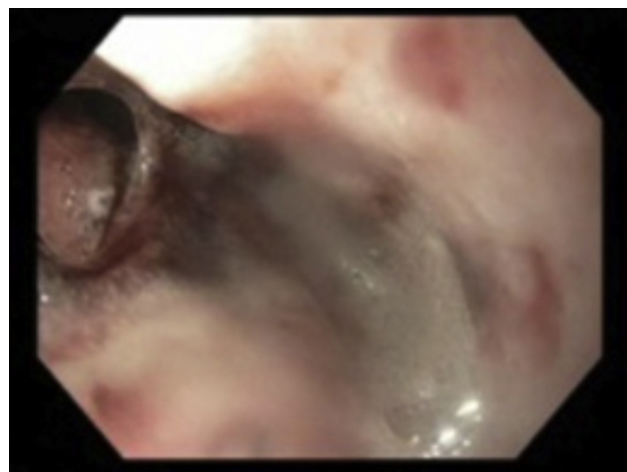


Figura 1 Perforación esofágica.

* Autor para correspondencia: Félix Cuevas 314 Depto. 701. Colonia del Valle, México D.F. CP 03100. Teléfono: +55 23 95 75 40.

Correo electrónico: esfenoides12@hotmail.com
(E. Vázquez-Mora).

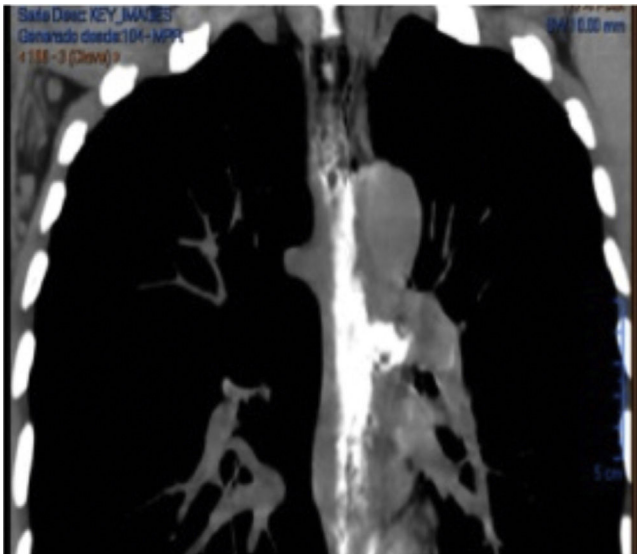


Figura 2 Tomografía de tórax con medio de contraste. Se observa neumomediastino y fuga del material de contraste por la cara lateral izquierda del esófago.

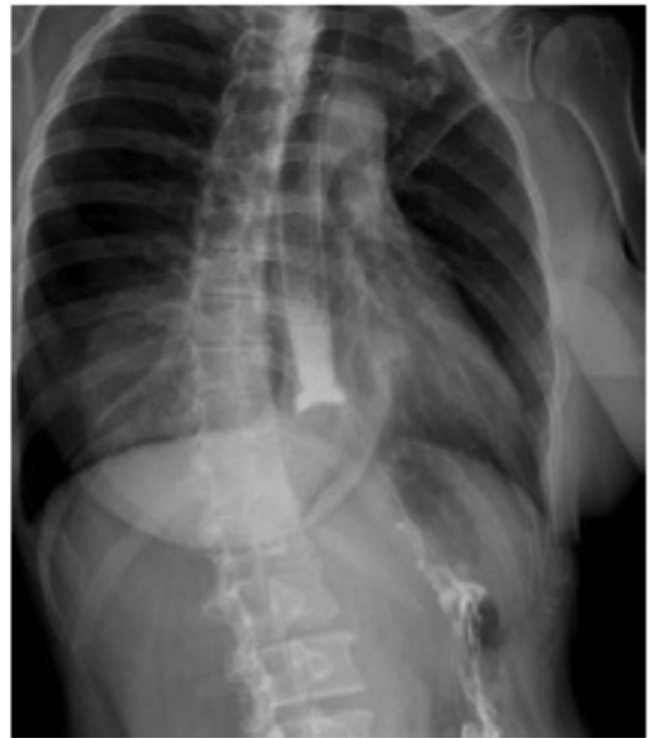

Figura 4 Trago de material hidrosoluble en el cual no se demuestra fuga a mediastino.




Figura 3 Prótesis esofágica metálica totalmente cubierta ocluyendo la totalidad de la perforación.

Financiación

No se recibió patrocinio alguno para realizar este artículo.

Conflicto de intereses

El autor declara no tener ningún conflicto de intereses.