



REVISTA DE
GASTROENTEROLOGÍA
DE MÉXICO

www.elsevier.es/rgmx



IMAGEN CLÍNICA

Síndrome VACTERL

VACTERL syndrome



R. Contreras-Omaña^{a,*} y J.L. Aguilar-Lira^b

^a Comité de Investigación Clínica HGZMF 1 IMSS Pachuca, Hidalgo, y Hospital Intermedia Pachuca, Hidalgo, México

^b Investigador adjunto del HGZMF 1 IMSS Pachuca, Hidalgo, México

Paciente masculino de 9 años de edad en quien se diagnosticó fístula traqueoesofágica y atresia esofágica al nacer; las mismas que fueron reparadas quirúrgicamente. En cita de seguimiento con los servicios de Pediatría y Gastroenterología de nuestro centro, se le realizó la presente radiografía de tórax y abdomen, la cual muestra presencia de *situs inversus* y anomalías de la morfología y la fusión vertebral, así como los cambios posquirúrgicos de la reparación esofágica, con lo cual se integran los hallazgos característicos de la asociación VACTERL (fig. 1).

Algunos autores prefieren el término «asociación» en vez de «síndrome» debido a que las complicaciones no se encuentran fisiopatológicamente relacionadas y porque no existe etiología específica, aunque las alteraciones que se presentan ocurren en órganos derivados del mesodermo y es más frecuente en hijos de madres diabéticas. La asociación VACTERL (V: *Vertebral anomalies*, A: *Anal atresia*, C: *Cardiovascular anomalies*, TE: *Tracheoesophageal fistula*, R: *Renal anomalies*, L: *Limb defects*) es definida por la presencia de al menos 3 de las malformaciones previamente mencionadas. El manejo de los individuos es dividido en 2 etapas: en la primera, las condiciones que son incompatibles con la vida

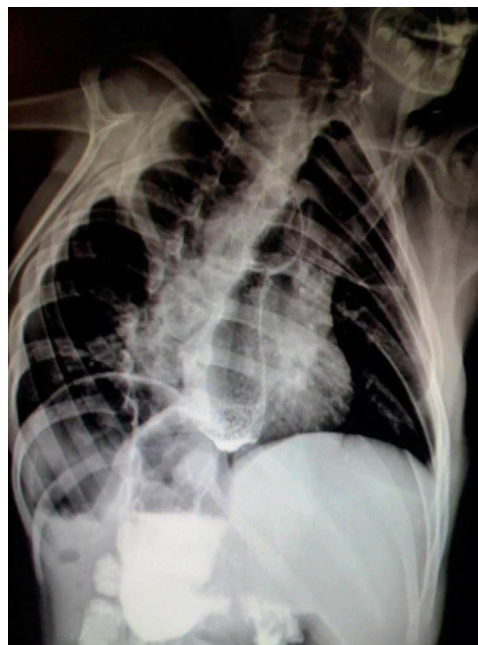


Figura 1 Radiografía de tórax y abdomen demostrando los datos característicos de la asociación VACTERL.

* Autor para correspondencia: Boulevard Luis Donaldo Colosio #212, Colonia Arboledas de San Javier, C.P. 42088 Pachuca, Hidalgo, México.

Correo electrónico: rulofofo@gmail.com (R. Contreras-Omaña).

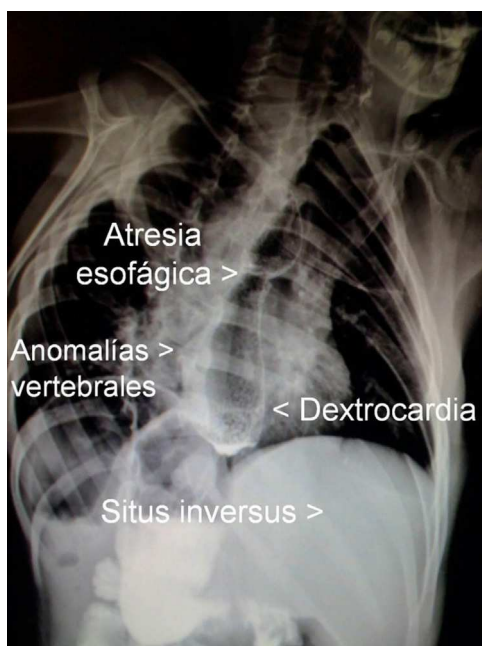

Figura 2 Radiografía de tórax y abdomen señalando las alteraciones encontradas en la asociación VACTERL.

—como malformaciones cardíacas severas— son manejadas quirúrgicamente, y en la segunda, el resto de las malformaciones continúan bajo control y rehabilitación a largo plazo (fig. 2).

Financiación

No se recibió patrocinio de ningún tipo para llevar a cabo este estudio/artículo.

Conflicto de intereses

Los autores declaran no tener conflicto de intereses.