



## CARTAS CIENTÍFICAS

### Disección endoscópica de la submucosa gástrica en neoplasia intraepitelial de bajo grado



### Endoscopic gastric submucosal dissection in low-grade intraepithelial neoplasia

La resección endoscópica de la mucosa (REM) se desarrolló con el propósito de preservar la función gastrointestinal íntegra después de reseca una lesión limitada a la mucosa del aparato digestivo, además de obtener especímenes más grandes que permitieran un diagnóstico histopatológico preciso.<sup>1</sup>

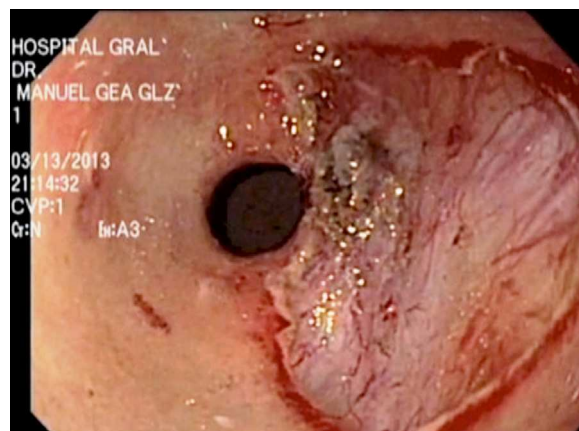
En Japón se desarrollaron diversas técnicas para la REM divididas en tres modalidades. REM con endoscopio de doble canal, REM por aspiración y disección endoscópica de la submucosa (DESM).<sup>2</sup>

La REM se utiliza típicamente para la remoción de lesiones menores de 2 cm, o remoción por partes de lesiones grandes, para reseca en bloque (RO) sin importar el tamaño de la lesión se desarrolló la DESM.<sup>3</sup>

Existen importantes consideraciones éticas en el proceso de formación de esta novedosa técnica. Los resultados hasta el momento han sido prometedores, sin embargo la falta de centros de entrenamiento, en combinación con las potenciales complicaciones (perforación, sangrado) han limitado su expansión en México.

Los requisitos básicos propuestos para cirujanos y gastroenterólogos que quieran realizar esta técnica consisten: a) certificación en endoscopia gastrointestinal, b) entrenamiento en los dispositivos, técnicas y tecnologías para identificar y tratar condiciones premalignas y el cáncer incipiente en esófago, estómago, intestino delgado y colon, c) experiencia en hemostasia, d) entrenamiento en DESM. Un modelo propuesto de entrenamiento comprende; Una primera fase de observación del procedimiento realizado por especialistas calificados, una segunda fase de formación en modelos inanimados y animados, tercera fase entrenamiento en seres humanos bajo la supervisión de especialistas calificados y por último la realización del procedimiento en seres humanos.<sup>4</sup>

El propósito de esta comunicación es presentar el caso de una paciente con diagnóstico histológico de neoplasia gástrica intraepitelial de bajo grado (displasia de bajo grado)



**Figura 1** Disección Endoscópica Submucosa. Resección completa de la lesión.

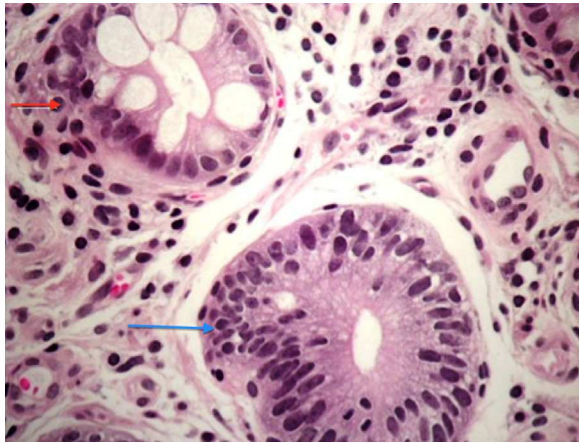
y analizar en base a la literatura el papel de la resección endoscópica en esta condición premaligna.

Paciente femenino de 81 años de edad. Acude a consulta por referir pérdida de peso de diez kilos en 3 meses por lo que se realiza como parte de su protocolo de estudio una Tomografía axial computarizada de abdomen con doble contraste en la que se reporta probable engrosamiento de la mucosa del esófago (0.8mm). Se realiza endoscopia de tubo digestivo alto con hallazgos; gastropatía erosiva en fondo y una lesión prepilórica superficial no polipoide ligeramente elevada (0-IIa de la Clasificación de Paris) de 2 cms de diámetro que a la aplicación de cromoendoscopia digital presenta cambios en la mucosa de aspecto folicular, sin irregularidades vasculares.

El reporte histopatológico de las biopsias describe mucosa de antro con neoplasia intraepitelial de bajo grado / displasia (Clasificación de la World Health Organization) (fig. 1) y atrofia leve focal negativo a la presencia de *Helicobacter pylori*. Se solicitaron estudios de laboratorio preoperatorios, todos en parámetros normales.

Con el propósito de obtener un diagnóstico histológico preciso de una lesión bien definida, dos endoscopistas con adiestramiento en la técnica de DESM (MR y JH) previo consentimiento informado realizaron el procedimiento.

Se utilizó un gastroscopio Olympus GIF-180. Se aplicó índigo carmín al 5% para definir por contraste los márgenes de la lesión, con el bisturí endoscópico Flex Knife® se realizó



**Figura 2** Flecha azul. Mucosa Gástrica Displasia de Bajo Grado. Perdida de la polaridad de los núcleos basales, mostrando un patrón pseudoestratificado con pleomorfismo nuclear e hiper cromasia. (Corte teñido en hematoxilina-eosina) Flecha roja. Glándula gástrica. Metaplasia intestinal.

marqueje circunferencial de la lesión con energía monopolar (corte 70/coagulación 30); se infiltró la submucosa con un inyector (NM-200U-0423, Olympus) 3 cc de solución salina al 0.9% y 1.5 cc de ácido hialurónico, se realizó corte circunferencial de la lesión utilizando el bisturí endoscópico Flex Knife y disección submucosa con el bisturí IT Knife2® hasta lograr la completa resección de la lesión. (fig. 2)

Se verificó hemostasia, y se irrigó el campo con solución salina. Se registro un tiempo operatorio de 65 minutos, sin evidencia de complicaciones. Se confirmó por histopatología el diagnóstico previo.

La neoplasia intraepitelial de la mucosa gástrica representa la penúltima etapa de la secuencia de carcinogénesis. Es definida como una neoplasia gástrica no invasiva, caracterizada por atipia celular, diferenciación anormal y desorganización de la arquitectura glandular.<sup>5</sup>

El diagnóstico correcto y clasificación del grado neoplasia intraepitelial es crítico porque predice el riesgo de transformación maligna. You y colaboradores realizaron un estudio prospectivo en 546 pacientes con displasia a 5 años de seguimiento la progresión a cáncer gástrico fue 0.6% por año para displasia de bajo grado y 1.4% para displasia de alto grado.<sup>6</sup>

De Vries y colaboradores incluyeron 7616 pacientes con displasia de bajo grado y 562 con displasia de alto grado a 5 años de seguimiento, la incidencia anual de cáncer gástrico en displasia de bajo grado fue del 0.6% y en displasia de alto grado 6%.<sup>7</sup>

La European Society of Gastrointestinal Endoscopy (ESGE), recomienda en pacientes con displasia de bajo grado en los que se identifica una lesión bien definida durante la endoscopia, la resección endoscópica con el fin de obtener un diagnóstico histológico preciso.<sup>8</sup> Kim y colaboradores evaluaron la discrepancia en el diagnóstico de lesiones con displasia de bajo grado obtenidos con pinza de biopsia ó REM en 273 pacientes encontrando concordancia histológica 73%, en el 19% de los casos las lesiones presentaban un grado mayor de displasia e incluso adenocarcinoma después de la resección.<sup>9</sup>

Hull y colaboradores una serie de 41 pacientes encuentran discordancia en el diagnóstico obtenido con pinza

de biopsia y REM en el 39% de los casos. Los autores concluyen que la REM es superior en el diagnóstico de lesiones superficiales particularmente en lesiones mayores de 10 mm.<sup>10</sup>

Aún faltan estudios que evalúen el riesgo beneficio de la resección endoscópica de la mucosa gástrica, en pacientes con diagnóstico de neoplasia intraepitelial de bajo grado.

## Financiamiento

No se recibió patrocinio de ningún tipo para llevar a cabo este estudio.

## Conflicto De Intereses

Los autores declaran no tener ningún conflicto de intereses.

## Bibliografía

1. Gotoda T. Endoscopic resection of early gastric cancer. *Gastric Cancer*. 2007;10:1–11.
2. Jee YS, Hwang SH, Rao J. Safety of extended endoscopic mucosal resection and endoscopic submucosal dissection following the Japanese Gastric Cancer Association treatment guidelines. *Br J Surg*. 2009;96:1157–61.
3. Tanaka M, Ono H, Hasuiki N, Takizawa K. Endoscopic submucosal dissection of early gastric cancer. *Digestion*. 2008;77:23–8.
4. Yamamoto S, Uedo N, Ishihara R, Kajimoto N, Ogiyama H, Fukuhima Y, et al. Endoscopic submucosal dissection for early gastric cancer performed by supervised residents: assessment of feasibility and learning curve. *Endoscopy*. 2009;41:923–8.
5. Nokada K, Kita H. Endoscopic submucosal dissection for early gastric cancer. *Journal of Cancer Therapy*. 2013;4:26–32.
6. You WC, Li JY, Blot WJ. Evolution of precancerous lesions in a rural Chinese population at high risk of gastric cancer. *Int J Cancer*. 1999;83:615–9.
7. de Vries AC, VanGrieken NC, Looman C. Gastric cancer risk in patients with premalignant gastric lesions: a nationwide cohort study in the Netherlands. *Gastroenterology*. 2008;134:945–52.
8. Dinis-Ribeiro M, Areia M, de Vries AC, Marcos-Pinto R, Monteiro-Soares M, O'Connor A, et al. Management of precancerous conditions and lesions in the stomach *Endoscopy*. 2012;44:74–94.
9. Kim YJ, Park JC, Kim JH. Histologic diagnosis based on forceps biopsy is not adequate for determining endoscopic treatment of gastric adenomatous lesions. *Endoscopy*. 2010;42:620–6.
10. Hull MJ, Mimo-Kenudson M, Nishioka NS, Ban S, Sepehr A, Puricelli W, et al. Endoscopic mucosal resection: an improved diagnostic procedure for early gastroesophageal epithelial neoplasms. *Am J Surg Pathol*. 2006;30:114–8.

C.D. Quiroz-Guadarrama<sup>a,\*</sup>, J.J. Herrera-Esquivel<sup>b</sup>,  
M. Rojano-Rodríguez<sup>c</sup>, I. Del Rio-Suarez<sup>d</sup>,  
J.M. Morales-Vargas<sup>e</sup> y M. Mucio<sup>f</sup>

<sup>a</sup> Médico Adscrito Cirugía Endoscópica, Hospital General Dr. Manuel Gea González, S.S.A., México, D.F., México

<sup>b</sup> Jefe de la División de Atención médica. Hospital General Dr. Manuel Gea González, S.S.A., México, D.F., México

<sup>c</sup> Jefe del Servicio de Endoscopia Digestiva, Hospital General Dr. Manuel Gea González, S.S.A., México, D.F., México

<sup>d</sup> Residente Motilidad Gastrointestinal. Hospital General Dr. Manuel Gea González, S.S.A., México, D.F., México

<sup>e</sup> Residente Endoscopia Digestiva. Hospital General Dr. Manuel Gea González, S.S.A., México, D.F., México

<sup>f</sup> Director General. Hospital General Dr. Manuel Gea González, S.S.A., México, D.F., México

\* Autor para correspondencia: Servicio de Endoscopia Gastrointestinal, Hospital General Dr. Manuel Gea González, Secretaría de Salud., Calzada de Tlalpan 4800, Col. Sección XVI C.P.14080, México, Distrito Federal., Tel.: +4000 3000. Extensión.3059.

Correo electrónico: [radheyadqg@hotmail.com](mailto:radheyadqg@hotmail.com) (C.D. Quiroz-Guadarrama).

<http://dx.doi.org/10.1016/j.rgmx.2013.10.002>

## Una causa infrecuente de anemia ferropénica: *blue rubber bleb nevus syndrome*

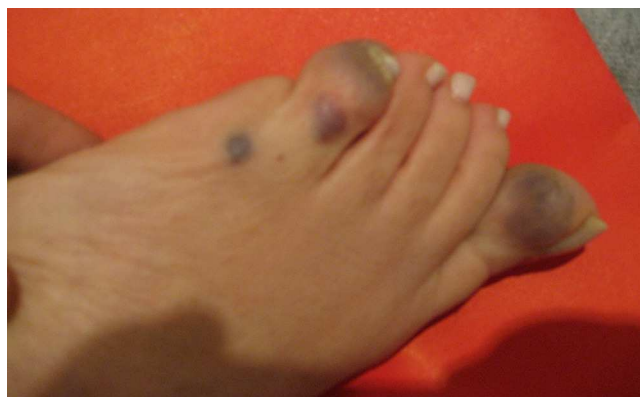

### An infrequent cause of iron-deficiency anemia: *Blue rubber bleb nevus syndrome*

La anemia ferropénica puede deberse a un sangrado oculto del tubo digestivo secundario a diversas lesiones de diferente prevalencia y severidad<sup>1</sup>. Entre ellas se cuentan las de origen vascular, como el *blue rubber bleb nevus syndrome* (BRBNS) o síndrome de Bean, descrito inicialmente por Gascoyen en 1860. En 1958, Bean asoció las lesiones de la piel con las del tracto gastrointestinal y desde entonces el síndrome lleva su nombre<sup>2</sup>.

Presentamos el caso de una mujer de 45 años, que fue remitida a nuestro centro para el estudio de una anemia ferropénica. No tenía antecedentes personales ni familiares de relevancia. El hematocrito era 27%, la hemoglobina 9,0 g/dl, el recuento de glóbulos blancos 7,500/mm<sup>3</sup>, la ferremia 60 µg/dl, el coagulograma normal y la serología para enfermedad celíaca negativa. En el momento del interrogatorio no refirió síntomas o hallazgos vinculables a anemia o hemorragia digestiva. El examen físico reveló la presencia de lesiones vasculares en pies y abdomen (fig. 1).

Estas eran redondeadas, azuladas, de consistencia gomosa, con un diámetro variable entre 1 y 3 cm e indoloras. Una de ellas deformaba un pie. Se realizaron videoendoscopias digestivas alta y baja. En la cara anterior del antro



**Figura 1** Lesiones redondeadas azuladas, que deforman un pie.

gástrico, se observó una lesión azulada y redondeada, de consistencia blanda y 2 cm de diámetro (fig. 2 A).

En el colon se observaron 3 lesiones de características similares (fig. 2 B). No se encontraron signos de sangrado. La ecografía abdominal fue normal. Con las lesiones cutáneas y gastrointestinales se llegó al diagnóstico de BRBNS y se asumió que este era el responsable de la anemia una vez descartadas las causas de sangrado urológica y ginecológica. Debido a que la paciente no presentaba síntomas, de común acuerdo con ella se decidió no evaluar el intestino delgado y se inició la reposición de hierro por vía oral. Con este tratamiento, corrigió su anemia y permaneció estable hasta la fecha.

El BRBNS es un síndrome raro que combina la presencia de malformaciones venosas cutáneas y viscerales, típicamente pequeñas, circunscritas y multifocales. Si bien la mayoría de los casos reportados son de aparición esporádica, algunos tienen un componente autosómico dominante relacionado con una mutación del cromosoma 9p<sup>3</sup>. La epidemiología y la historia natural del BRBNS no se conocen bien. Debido a su rareza, que todos los autores destacan, no hay cifras relacionadas con la prevalencia, la incidencia de eventos hemorrágicos o la mortalidad. Se considera que hay unos 150 casos comunicados en el mundo<sup>4</sup>. El tracto digestivo está frecuentemente comprometido por lesiones, múltiples, mamelonadas, de coloración azulada. El intestino delgado es la localización más común, seguida por el colon, aunque puede haber lesiones de la boca al ano<sup>3</sup>. En general, están presentes desde el momento del nacimiento, siendo más rara su aparición durante la edad adulta<sup>2,3</sup>. En la mayoría de los casos se manifiestan como un sangrado oculto. En la serie de Fishman et al., la mayor presentada hasta la fecha, que incluyó a 32 pacientes de un centro de referencia, 22 tenían sangrado mínimo y 10 severo<sup>2</sup>. Como complicaciones raras se han comunicado la intususcepción, el vólvulo, el infarto y la obstrucción<sup>5</sup>. Las lesiones cutáneas son generalmente pequeñas, miden menos de 2 cm, su color va de azul a púrpura y raramente sangran en forma espontánea. Otras localizaciones raras son: cerebro, ojos, cavidad oral, tiroides, pulmones, pericardio, pleura, bazo, hígado, riñones, vejiga y sistema músculo-esquelético<sup>4,6</sup>. Las lesiones extradigestivas y extracutáneas pueden producir epistaxis, hemoptisis, hematuria o metrorragia. Cuando se compromete el sistema músculo-esquelético puede haber dolor articular<sup>7</sup>. En el examen físico pueden detectarse las lesiones en la piel o deformidades articulares. Desde el punto de vista histopatológico, las lesiones cutáneas muestran