



IMAGEN CLÍNICA

Obstrucción pilórica en un paciente con gastrostomía percutánea

Gastric outlet obstruction in a patient with percutaneous gastrostomy

A. Nunes^{a,*}, C. Santos^b y J. Fonseca^a

^a Gastroenterology Department, Grupo de Estudo de Nutrição Entérica (GENE), Enteral Feeding Team, Hospital Garcia de Orta, Almada, Portugal

^b Grupo de Estudo de Nutrição Entérica (GENE), Enteral Feeding Team, Hospital Garcia de Orta, Almada, Portugal

Reportamos el caso de un varón de 44 años de edad, residente de un asilo, bajo alimentación enteral mediante gastrostomía endoscópica percutánea (PEG), desde que sufrió una embolia 2 años antes. De manera accidental se extrajo su sonda de alimentación. Para prevenir el cierre de la gastrostomía, le fue colocado de inmediato una sonda de Foley. Después de varias horas, presentó vómito. Al día siguiente, se llevó a cabo una endoscopia después de haber administrado azul de metileno mediante el catéter. Reveló que la sonda de Foley había atravesado el antro gástrico (fig. 1) con el globo migrando al duodeno (fig. 2) causando obstrucción parcial (fig. 3).

El catéter fue retirado, se introdujo una sonda de PEG, 20F de Bard®, resolviendo así la obstrucción. En casos de extracción accidental de sondas de PEG, con el objeto de evitar que la gastrostomía se cierre, con frecuencia se utilizan sondas de Foley, ya que son fáciles de pasar mediante la gastrostomía y se encuentran disponibles en la mayoría de las instituciones de salud. Sin embargo, no cuentan con un borde externo y la peristalsis podría arrastrar el globo al duodeno originando obstrucción pilórica. En lugar de proceder con la inserción de una sonda de Foley, se debe referir rápidamente a los pacientes a algún centro

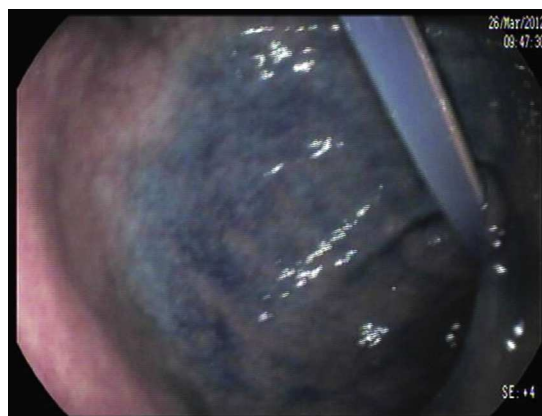

Figura 1 Sonda de Foley progresando por el antro.

hospitalario durante las primeras 24 h, para poder colocar una sonda de PEG adecuada. Si la remisión temprana resulta imposible, el balón de Foley deberá ser inflado de forma mínima, para prevenir la migración al duodeno y la obstrucción pilórica (figs. 1-3).

* Autor para correspondencia.

Correo electrónico: anasanunes@gmail.com (A. Nunes).

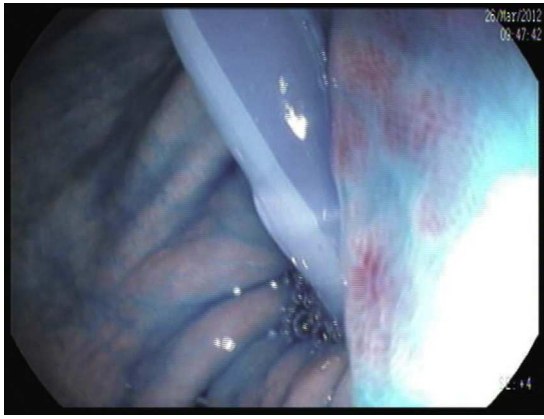


Figura 2 Sonda cruce el piloro migrando al duodeno.

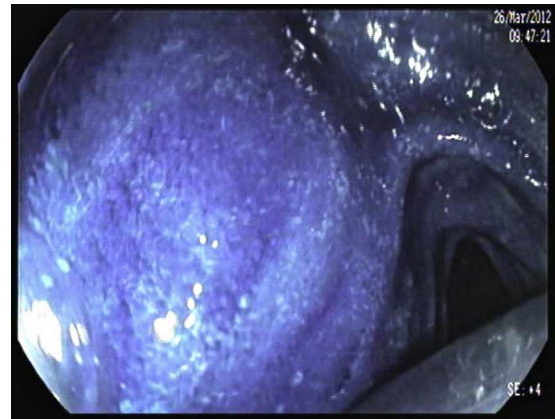


Figura 3 Obstrucción parcial del duodeno.

Financiación

No se recibió ningún apoyo económico con relación a este artículo.

Conflicto de intereses

Los autores declaran que no existe ningún conflicto de intereses.