

Colectomía total con extracción transvaginal del espécimen por inercia colónica



Total colectomy with transvaginal specimen extraction due to colonic inertia

Presentamos el caso de una mujer de 65 años con 10 años de estreñimiento crónico, sin mejoría con tratamiento dietético ni farmacológico, a la cual se le realizó colectomía total con anastomosis íleo-recto intracorpórea, con extracción transvaginal del espécimen, procedimiento denominado NOSE (por las siglas en inglés de *Natural Orifice Specimen Extraction*), utilizado en resecciones tanto benignas como oncológicas con excelentes resultados. Este caso es la primera cirugía para tratamiento de inercia colónica utilizando esta técnica en nuestro país.

El estreñimiento afecta del 2 al 34% de la población en los pacientes occidentales¹. La inercia colónica es un síndrome caracterizado por estreñimiento crónico debido a tránsito colónico lento, refractario al tratamiento farmacológico. En estos casos, se descartan primero causas metabólicas, farmacológicas y orgánicas. Solo el 9.9% de los pacientes con estreñimiento con diagnóstico de inercia colónica refractarios al tratamiento médico son candidatos quirúrgicos; como el caso de nuestra paciente. Los exámenes realizados incluyeron: colonoscopia sin hallazgos patológicos, tránsito colónico que reportó inercia colónica, defecograma y manometría que se reportó dentro de límites normales.

La colectomía total con anastomosis íleo-recto es la mejor opción terapéutica disponible. Se trata de un procedimiento complejo; sin embargo, con la llegada de la cirugía laparoscópica, y sus ventajas en cuanto a efectos cosméticos, hospitalización, recuperación y complicaciones², se están realizando más procedimientos de este tipo.

Previa dieta líquida y limpieza del colon, se realiza procedimiento en posición de litotomía con anestesia general. Se inserta un trocar de 10 mm con técnica abierta tipo Hasson; se inicia insuflación del neumoperitoneo. Se introduce cámara de 10 mm con lente de 30°; se coloca el resto de los trocares bajo visión directa en los cuadrantes derecho, izquierdo y epigastrio. Se secciona el íleon distal con Endo-GIA™ y se realiza resección del colon de medial a lateral. Luego se secciona el recto con Endo-GIA™ a nivel del promontorio. Se realiza una colpotomía posterior con cauterio y se extrae la pieza por vía transvaginal (fig. 1). Se cierra el defecto vaginal con sutura monofilamento absorbible (fig. 2), se coloca un yunque en el extremo distal del íleon y se fija con monofilamento 2-0. Se introduce engrapadora circular EEA25 transrectal y se engrapa con anastomosis íleo-recto, con prueba neumática negativa. La paciente canaliza flatos e inicia dieta 48 h después. Egresa con buena evolución al tercer día y cursa con controles postoperatorios normales. La evaluación postoperatoria de la fisiología ano-rectal y vaginal ha sido satisfactoria para la paciente.

Actualmente, la inercia colónica se trata con colectomía total y anastomosis íleo-recto, con buenos resultados a largo plazo. En un estudio realizado por la Universidad Católica de Chile² se realizaron 20 colectomías totales con anastomosis íleo-recto laparoscópicas y se obtuvieron resultados similares con la técnica abierta, además de mejores resultados

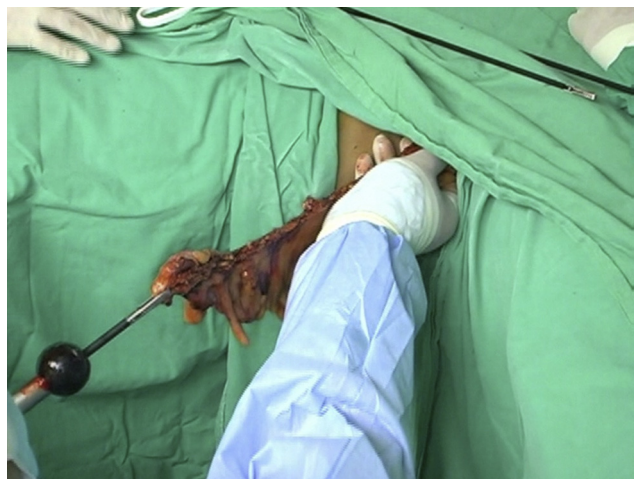


Figura 1 Extracción del colon por la vagina.

en la recuperación, el aspecto cosmético y la continencia fecal, sin muertes.

Existen 2 modalidades de NOSE para cirugía colorrectales: transanal y transvaginal. La primera exige mayor preparación del colon y uso de proctoscopia como constataron Knol et al.³. En la serie que reportaron Saad y Hosogi⁴ con pacientes con indicaciones oncológicas y enfermedad diverticular, se innovó con la inserción de un tubo de McCartney para colocación del anvil para la anastomosis colorrectal. En los casos de malignidad, hubo un adecuado margen oncológico sin complicaciones, con excelentes resultados en cuanto a dolor postoperatorio. La extracción transanal comparada con la transvaginal tiene limitaciones en casos de recto con diámetro pequeño, estenosis rectal y probable contaminación fecal por apertura del recto, además de posibilidad de incontinencia fecal por daño de los esfínteres al extraer la pieza.

El primer caso en EE. UU. de hemicolectomía derecha con extracción transvaginal del espécimen se presentó en 2008 en el reporte de Franklin et al.⁵. Tanto en este caso como en el nuestro, las pacientes no presentaban enfermedad ginecológica; sin embargo, en el caso presentado por Franklin et al. existía indicación oncológica que ameritó

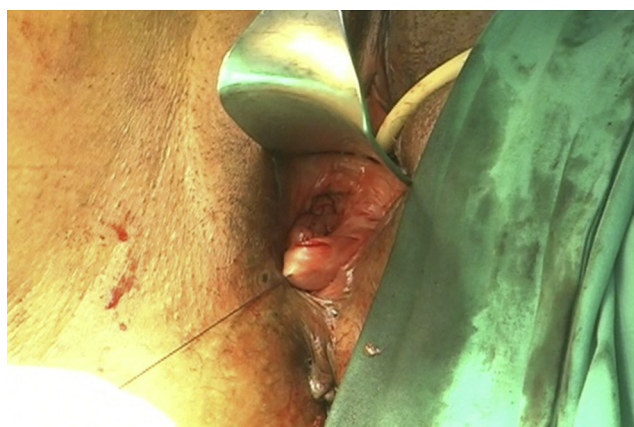


Figura 2 Rafia de la colpotomía posterior.

disección radical. En el Hospital City of Hope en California⁶ se realizaron 4 procedimientos de hemicolectomía derecha, con extracción exitosa transvaginal del espécimen, en donde solo hubo una hernia interna con obstrucción intestinal secundaria al defecto en el mesenterio.

Palanivelu et al.⁷ reportaron 7 proctocolectomías con reservorio íleo-anal por adenocarcinoma de recto superior con poliposis familiar. En estos pacientes, se realizó una colpotomía posterior y la extracción de la pieza con endobolsa. En 3 casos se presentaron complicaciones: pouchitis, trombosis venosa profunda e íleo postoperatorio. Nuestra paciente no presentó ninguna. El promedio de duración de la cirugía para Palanivelu fue de 222 min y en City of Hope, 248 min; en nuestro caso, el procedimiento tomó 181 min. En el estudio de colectomías totales laparoscópicas asistidas realizado en la Universidad Católica se les dio egreso a los 7 días. Nuestra paciente egresó a los 3 días.

La incidencia de hernias en cirugía colorrectal laparoscópica tradicional ronda el 17% y las infecciones del sitio operatorio el 10%^{8,9}; respectivamente. La modalidad NOSE elimina estas probables complicaciones. En una revisión sistemática de 130 casos, se reportó una fístula recto-vaginal y un seroma pélvico, con una tasa de complicaciones menor al 3%. Además, se demostró que con la técnica NOSE la recuperación de actividad intestinal es más rápida y requiere menor uso de analgésicos, además de menor estancia intrahospitalaria comparada con la técnica laparoscópica convencional¹⁰. Este procedimiento es una alternativa para el tratamiento de la inercia colónica. Aún faltan estudios prospectivos que evalúen su eficacia a mediano y largo plazo comparándola con cirugía por métodos convencionales; sin embargo, en el seguimiento postoperatorio nuestra paciente no presentó complicaciones inmediatas ni posteriores durante los 2 años de seguimiento.

Financiamiento

No se ha recibido financiamiento para la realización de este estudio.

Conflicto de interés

No existe un conflicto de interés por parte de los autores para la realización del manuscrito.

Bibliografía

1. Lahr SJ, Lahr CJ, Srinivasan A. Operative management of severe constipation. *Am Surg*. 1999;65:1117-21.

2. Pinedo G, Zarate A, Garcia E, et al. Laparoscopic total colectomy for colonic inertia: Surgical and functional results. *Surg Endosc*. 2009;23:62-5.
3. Knol J, D'Hondt M, Dozois EJ, et al. Laparoscopic-assisted sigmoidectomy with transanal specimen extraction: A bridge to NOTES? *Tech Coloproctol*. 2009;13:65-8.
4. Saad S, Hosogi H. Natural orifice specimen extraction for avoiding laparotomy in laparoscopic left colon resections: A new approach using the McCartney tube and the tilt top anvil. *J Laparoendosc Adv Surg Tech A*. 2010;20:689-92.
5. Franklin Jr ME, Kelley H, Kelley M, et al. Totally laparoscopic right colectomy with transvaginal specimen extraction: the authors' initial institutional experience. *Surg Laparosc Endosc Percutan Tech*. 2008;18:294-8.
6. McKenzie S, Baek JH, Wakabayashi M, et al. Totally laparoscopic right colectomy with transvaginal specimen extraction: The authors' initial institutional experience. *Surg Endosc*. 2010;24:2048-52.
7. Palanivelu C, Rangarajan M, Jategaonkar PA, et al. An innovative technique for colorectal specimen retrieval: a new era of natural orifice specimen extraction (N.O.S.E). *Dis Colon Rectum*. 2008;51:1120-4.
8. Singh R, Omiccioli A, Hegge S, et al. Does the extraction-site location in laparoscopic colorectal surgery have an impact on incisional hernia rates? *Surg Endosc*. 2008;22:2596-600.
9. Laurent C, Leblanc F, Bretagnol F, et al. Long-term wound advantages of the laparoscopic approach in rectal cancer. *Br J Surg*. 2008;95:903-8.
10. Diana M, Perretta S, Wall J, et al. Transvaginal specimen extraction in colorectal surgery: Current state of the art. *Colorectal Dis*. 2011;13:e104-11.

H. Rodríguez-Zentner^{a,*}, H. Juárez^b, J. Ríos^b, M. Cáceres^c y J.C. López^c

^a Servicio de Cirugía General, Complejo Hospitalario Metropolitano Dr. Arnulfo Arias Madrid-Caja de Seguro Social, Panamá, República de Panamá

^b Servicio de Cirugía General, Complejo Hospitalario Metropolitano Dr. Arnulfo Arias Madrid, Panamá, República de Panamá

^c Servicio de Ginecología, Complejo Hospitalario Metropolitano Dr. Arnulfo Arias Madrid, Panamá, República de Panamá

* Autor para correspondencia: Especialista en Coloproctología. Servicio de Cirugía General. Complejo Hospitalario Metropolitano Dr. Arnulfo Arias Madrid-Caja de Seguro Social. Panamá, República de Panamá. Teléfono: +507 66117193; fax: +507 3945274.

Correo electrónico: drhomerorodriguez@gmail.com (H. Rodríguez-Zentner).

<http://dx.doi.org/10.1016/j.rgmx.2013.07.008>