



REVISTA DE
GASTROENTEROLOGÍA
DE MÉXICO

www.elsevier.es/rgmx



ARTÍCULO ORIGINAL

Linfangiectasia intestinal primaria: 20 años de experiencia en el Instituto Nacional de Pediatría

D. Valdovinos-Oregón*, J. Ramírez-Mayans, R. Cervantes-Bustamante,
E. Toro-Monjaraz, M. Cázares-Méndez, J. Cadena-León,
F. Zárate-Mondragón y E. Montijo-Barrios

Servicio de Gastroenterología y Nutrición, Instituto Nacional de Pediatría, Secretaría de Salud, México, D.F., México

Recibido el 24 de abril de 2013; aceptado el 31 de julio de 2013

Disponible en Internet el 19 de marzo de 2014

PALABRAS CLAVE

Linfangiectasia
intestinal primaria;
Uso de
gammaglobulina

Resumen

Antecedentes: La linfangiectasia intestinal primaria es una enfermedad congénita rara descrita por Waldmann en 1961, y que es consecuencia de una obstrucción del drenaje linfático del intestino delgado con dilatación secundaria de los vasos linfáticos, que distorsionan la arquitectura de las vellosidades ocasionando pérdida de linfa hacia la luz intestinal, dando como resultado una enteropatía perdedora de proteínas y malabsorción de nutrientes.

Objetivo: Describir las características clínicas, bioquímicas, radiológicas, endoscópicas e histológicas en niños con linfangiectasia intestinal primaria.

Método: Estudio observacional, descriptivo, transversal y retrospectivo de niños con linfangiectasia intestinal primaria que fueron vistos en el Servicio de Gastroenterología y Nutrición del Instituto Nacional de Pediatría desde el 1 de enero de 1992 al 30 de septiembre de 2012, en donde se revisaron los expedientes clínicos de los niños con este diagnóstico.

Resultados: Se encontraron 4 pacientes con linfangiectasia intestinal primaria, 3 de ellos diagnosticados antes de los 3 años; todos se presentaron con diarrea crónica, edema, linfopenia, hipocalcemia, hipoalbuminemia e hipogammaglobulinemia, y en 3 pacientes, con hipocolesterolemia, y con tránsito intestinal, endoscopia y biopsias intestinales características de esta enfermedad.

Conclusiones: La linfangiectasia intestinal debe sospecharse ante un cuadro de diarrea crónica, enteropatía perdedora de proteínas, que se acompaña de edema a cualquier nivel, así como hipoalbuminemia, hipocalcemia, linfopenia, hipogammaglobulinemia e hipocolesterolemia como los principales hallazgos bioquímicos de esta entidad. Ante esta enfermedad debe realizarse estudio de serie esofagogastroduodenal con tránsito intestinal y endoscopia con toma de biopsias a nivel de duodeno. El tratamiento incluye dieta y administración periódica de albúmina y gammaglobulina.

© 2013 Asociación Mexicana de Gastroenterología. Publicado por Masson Doyma México S.A. Todos los derechos reservados.

* Autor para correspondencia: Insurgentes Sur, 3700-C, Col. Insurgentes Cuicuilco, Delegación Coyoacán, C.P. 04530, México, D.F., México. Teléfono: Cel. 045 2226748297, (55) 10840900 Ext. 1516.

Correo electrónico: danelvaldovinos@hotmail.com (D. Valdovinos-Oregón).

KEYWORDS

Primary intestinal lymphangiectasia; Gamma globulin

Primary intestinal lymphangiectasia: twenty years of experience at a Mexican tertiary care hospital

Abstract

Background: Primary intestinal lymphangiectasia is a rare congenital disease described by Waldmann in 1961 that is a consequence of obstruction of the lymphatic drainage of the small bowel with secondary lymph vessel dilation. This distorts the architecture of the villi and causes a leakage of lymph into the intestinal lumen, resulting in protein-losing enteropathy and malabsorption.

Aim: To describe the clinical, biochemical, radiologic, endoscopic, and histologic characteristics in children with primary intestinal lymphangiectasia.

Method: A retrospective observational, descriptive, cross-sectional study was conducted that reviewed the case records of children diagnosed with primary intestinal lymphangiectasia that were seen at the Department of Gastroenterology and Nutrition of the *Instituto Nacional de Pediatría* within the time frame of January 1, 1992 to September 30, 2012.

Results: Four patients were found that presented with primary intestinal lymphangiectasia. Three of them had been diagnosed before 3 years of age. All the patients presented with chronic diarrhea, edema, lymphopenia, hypocalcemia, and hypogammaglobulinemia, and 3 patients presented with hypocholesterolemia. Bowel transit time, endoscopy, and intestinal biopsies were characteristic of this pathology.

Conclusions: Intestinal lymphangiectasia should be suspected when there is a clinical picture of chronic diarrhea and protein-losing enteropathy accompanied with edema at any level, as well as hypoalbuminemia, hypocalcemia, lymphopenia, hypogammaglobulinemia, and hypocholesterolemia, which are the main biochemical findings of this pathology. All children presenting with intestinal lymphangiectasia should undergo an upper gastrointestinal series with bowel transit time and endoscopy with biopsies taken at the level of the duodenum. Treatment includes diet and the periodic administration of albumin and gamma globulin.

© 2013 Asociación Mexicana de Gastroenterología. Published by Masson Doyma México S.A. All rights reserved.

Introducción

La linfangiectasia intestinal (LI) es una causa de diarrea crónica que se caracteriza por ser una enteropatía perdedora de proteínas, la cual puede ser primaria (LIP) o secundaria^{1,2}.

La LIP es una enfermedad congénita rara descrita por primera vez por Waldmann en 1961, que es provocada por la obstrucción del drenaje linfático del intestino delgado con dilatación secundaria de los vasos linfáticos mucosos, submucosos y/o serosos, que distorsionan la arquitectura de las vellosidades³, lo que ocasiona pérdida de linfa hacia la luz intestinal, dando como resultado malabsorción de nutrientes. La pérdida de linfa origina hipoproteinemia, hipoalbuminemia y linfopenia^{4,5}, por lo que se puede presentar edema periférico (miembros inferiores), ascitis, derrame pleural, pérdida de peso y retraso en el crecimiento, como manifestaciones clínicas típicas⁶. La LIP es un desorden congénito del sistema linfático que usualmente se diagnostica antes de los 3 años de edad^{4,7,8}, y es un ejemplo típico de inmunodeficiencia secundaria. Los hallazgos de laboratorio incluyen hipoproteinemia, hipoalbuminemia, linfocitopenia, hipogammaglobulinemia y disminución de los niveles de transferrina y fibrinógeno^{6,9,10}. El diagnóstico se confirma con los hallazgos radiológicos, endoscópicos e histológicos de los conductos linfáticos dilatados, y la deformidad de las vellosidades intestinales¹¹. En general, el tratamiento de la linfangiectasia intestinal se puede dividir en: a) soporte

nutricional; b) empleo de medicamentos y, en algunos casos, c) cirugía¹.

El objetivo de este estudio fue conocer las características clínicas, bioquímicas, radiológicas y endoscópicas de niños con LIP.

Método

Estudio observacional, descriptivo, transversal y retrospectivo de niños con diagnóstico de LIP que acudieron al Servicio de Gastroenterología y Nutrición del Instituto Nacional de Pediatría de la Secretaría de Salud durante el periodo comprendido del 1 de enero de 1992 al 30 de septiembre de 2012. En todos ellos se revisó la historia clínica completa, pero para los fines de este estudio solo se incluyó: edad al diagnóstico, sexo y manifestaciones clínicas. De los exámenes de laboratorio se revisó la cuenta de linfocitos totales, albúmina, colesterol, calcio sérico e inmunoglobulinas; en cuanto a los exámenes de gabinete: serie esofagogastroduodenal con tránsito y los hallazgos endoscópicos e histológicos. Del tratamiento se revisó: a) tipo de dieta; b) uso o no de albúmina y/o gammaglobulina, y c) evolución clínica.

El análisis de las variables se realizó con apoyo del programa SPSS® versión 16.0, en el cual se capturó la base de datos de los resultados obtenidos.

Tabla 1 Características clínicas de los pacientes con linfangiectasia intestinal primaria

Paciente	Género	Edad al diagnóstico	Tiempo de evolución	Malformación linfática extraintestinal	Edemas/derrame pleural/ascitis	Talla al diagnóstico, cm	Talla actual, cm
1	Femenino	2 años	14 años	Sí	Sí	81	147.4
2	Femenino	9 meses	16 años y 6 meses	Sí	Sí	68	145
3	Femenino	3 años y 3 meses	6 años y 6 meses	No	Sí	87	121
4	Masculino	Un año y 3 meses	5 meses	No	Sí	75	75

Tabla 2 Características bioquímicas de los pacientes con linfangiectasia intestinal primaria

Paciente	Albúmina, g/dl	Calcio, mg/dl	IgA, mg/dl	IgG, mg/dl	IgM, mg/dl	Linfocitos, uL	Colesterol, mg/dl	Triglicéridos, mg/dl
1	1.6	7.3	23.6	156	24.2	600	55	56
2	1.8	7.9	24	132	67.1	1,800	105	52
3	1.4	5.7	74.8	205	42.5	150	94	53
4	1.8	5.6	27	71.3	21.9	728	110	88

Tabla 3 Características radiológicas de los pacientes con linfangiectasia intestinal primaria

1	Patrón espiculado, datos indicativos de proceso inflamatorio en mucosa duodenal y yeyuno ileal
2	Pliegues conniventes gruesos en todo el intestino delgado, engrosamiento de la mucosa duodenal. Imágenes en doble riel
3	Engrosamiento de pliegues a nivel yeyunal y bordes espiculados, imagen en pila de monedas
4	Pliegues engrosados en el intestino delgado con bordes espiculados y algunas imágenes en pila de monedas

Se utilizó estadística descriptiva: frecuencias para las variables categóricas y medidas de tendencia central y de dispersión para las variables cuantitativas.

Resultados

Se encontraron 4 pacientes con LIP, de los que 3 fueron del género femenino; la edad promedio al diagnóstico fue de 22 meses (rango 9-39 meses). Las manifestaciones clínicas se muestran en la [tabla 1](#), los hallazgos bioquímicos en la [tabla 2](#), y finalmente, los radiológicos, y los endoscópicos e histológicos en las [tablas 3 y 4](#), respectivamente.

El tratamiento empleado en todos los pacientes fue dietético y farmacológico; el tipo de dieta en todos ellos fue

hiperproteica, hipograsa, con suplemento de vitaminas liposolubles, calcio y triglicéridos de cadena media^{4,12,13}. El tratamiento farmacológico fue a base de diuréticos tipo furosemida y o espironolactona a las dosis recomendadas, así como albúmina, que se suministró a razón de 1 g/kg/día por vía intravenosa por 5 días y gammaglobulina a razón de 600 mg/kg/día; estos 2 últimos se administran cada 21-28 días de forma continua.

Discusión

La incidencia de LIP es baja, en el Instituto Nacional de Pediatría, centro hospitalario de referencia nacional, en 20 años (1992-2012) encontramos únicamente 4 casos, de

Tabla 4 Hallazgos endoscópicos e histológicos de los pacientes con linfangiectasia intestinal primaria

Paciente	Endoscopia	Histología
1	Aumento de los pliegues en el duodeno y material blanquecino que puede corresponder a linfa	Dilatación de vasos linfáticos. Ganglio inguinal izquierdo con linfangioma de células fusiformes
2	Segunda porción de duodeno con abundantes puntos blanquecinos en todo su trayecto	Dilataciones vasculares que corresponden a linfangiectasias
3	Imágenes en escarcha blanca	Linfangiectasias. Duodenitis crónica moderada con atrofia moderada de las vellosidades
4	Imágenes en copos de nieve en el duodeno	Dilatación de los vasos linfáticos, que corresponde a linfangiectasia intestinal

los que 3 fueron del género femenino, lo que difiere con lo publicado en la literatura mundial respecto al género, ya que se reporta un predominio del sexo masculino, sin embargo, nuestra serie es pequeña y posiblemente necesitamos un mayor número de casos para poder establecer la prevalencia en cuanto al género. De acuerdo con diferentes reportes de la literatura, la LIP se diagnostica antes de los 3 años^{2,4,7,8}. En nuestra serie, la edad promedio de diagnóstico fue de 22 meses, lo cual coincide con lo publicado por otros autores, en donde la mayor parte de los casos de LIP se diagnosticó en menores de 3 años. En solo uno de ellos el diagnóstico se hizo después de los 3 años, ya que fue referido tardíamente, sin embargo, podemos encontrar literatura donde el diagnóstico es después de esta edad, como la publicada por Suresh et al. en 2008¹⁴.

En todos los casos las manifestaciones clínicas se caracterizaron por diarrea, edema de extremidades, ascitis y 2 de ellos comenzaron con sepsis grave. Como sabemos, el edema y la ascitis se presentan en la LIP debido a que esta es un tipo de enteropatía perdedora de proteínas^{4,15}, y se puede asociar con frecuencia a otras anomalías linfáticas extraintestinales, tales como los linfangiomas^{16,17}, que estuvieron presentes en 2 de nuestros casos, los mismos que presentaron linfedema asimétrico de extremidades sin otras manifestaciones clínicas compatibles con enfermedades sindrómicas. El aumento en la presión de los vasos linfáticos provoca extravasación de la linfa con acumulación de líquido rico en quilomicrones en la cavidad peritoneal¹⁸, lo que explica la ascitis que presentaron todos los pacientes. Como consecuencia de la malabsorción de nutrientes, la diarrea crónica y la enteropatía perdedora de proteínas, aparece desnutrición severa. Una característica importante es que todos nuestros pacientes presentaron talla baja, que hasta el momento actual persiste, por lo tanto, la talla baja es un hallazgo constante en la LIP¹, persistiendo a pesar del tratamiento médico.

La hipoalbuminemia, la hipocalcemia, la linfocitopenia y la hipogammaglobulinemia fueron hallazgos en todos nuestros pacientes, mientras que la hipocolesterolemia solo se observó en 3 de ellos (tabla 2).

En la LIP, las concentraciones de inmunoglobulinas están disminuidas y la inmunidad celular también se ve afectada por la linfocitopenia, lo que se traduce en una inmunodeficiencia secundaria; sin embargo, a pesar de esta los niños de nuestra serie presentaron pocas infecciones consideradas como graves, lo que probablemente se explique en base a que nuestro tratamiento incluyó la administración de gammaglobulina de forma periódica^{12,19}.

Wen et al., en su artículo publicado en 2010, realizan una búsqueda en la literatura mundial de 1995 a 2009 con un total de 80 casos, agregando 4 más diagnosticados en su centro hospitalario, encontrando un predominio del sexo femenino y el edema como característica clínica predominante en el 78% de los pacientes, lo que es acorde con nuestro estudio. Reportan una edad promedio al diagnóstico de 13.3 años, incluyendo niños y adultos. En este mismo estudio llama la atención una elevación constante de IgE en los 4 pacientes presentados y linfopenia solo en 2 de ellos, lo cual contrasta con nuestro estudio, además de la presencia de linfoma en el 5% de los casos, manifestado con dolor abdominal de inicio súbito²⁰.

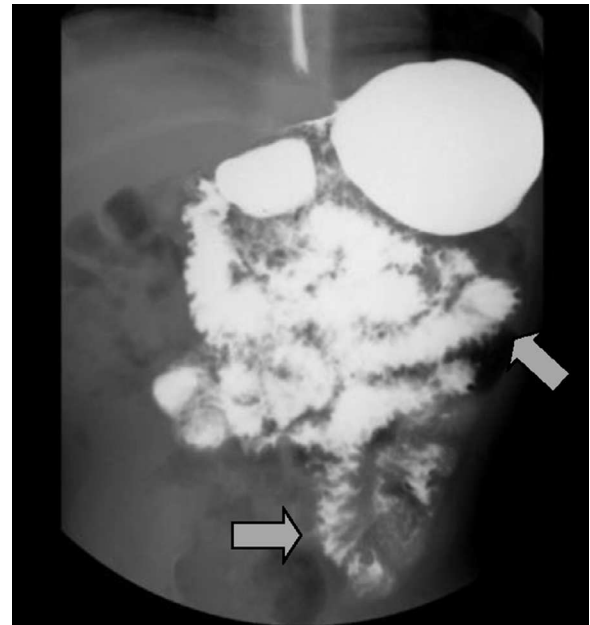


Figura 1 Tránsito intestinal que muestra engrosamiento de los pliegues en el intestino delgado con bordes espiculados e imagen en pila de monedas.

En los estudios de imagen se observó un engrosamiento de la mucosa en 3 de los 4 casos, imagen en pila de monedas (2/4), patrón espiculado(4/4) e imágenes en doble riel (1/4), lo que se presenta en los niños con esta enfermedad (fig. 1) y que coincide con lo reportado en la literatura (véase tabla 3)²¹. La imagen endoscópica en nuestros casos mostró el típico aspecto en escarcha blanca (4/4) o copos de nieve en las vellosidades (fig. 2), lo que contrasta con lo publicado en otras series, en las que el aspecto es nodular

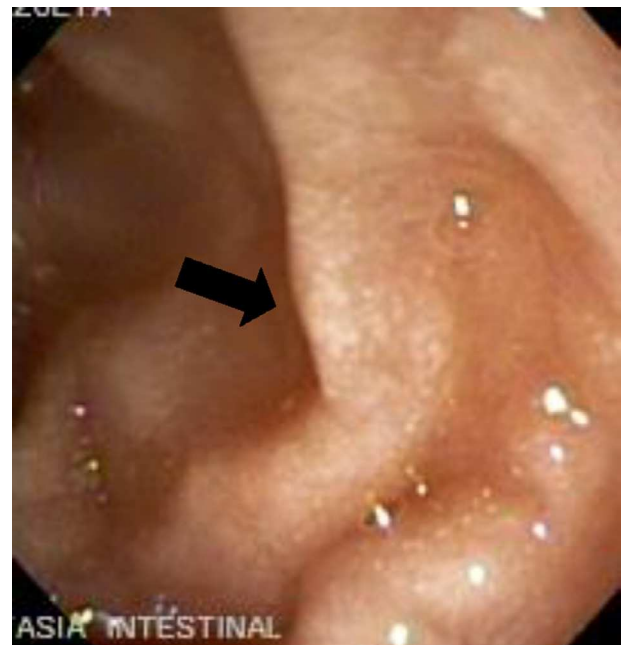

Figura 2 Endoscopia gastroduodenal con escarcha blanca compatible con linfangiectasia intestinal.

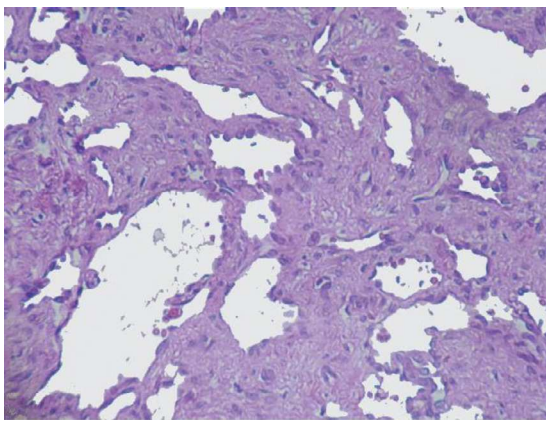


Figura 3 Fotomicrografía de pared intestinal que muestra numerosos vasos linfáticos dilatados, con presencia de escaso material proteináceo en su interior (hematoxilina-eosina, x10).

(tabla 4)⁷. Histológicamente, se observó dilatación de los vasos linfáticos (figs. 3 y 4), corroborando el diagnóstico de linfangiectasia intestinal (tabla 4)²².

El tratamiento dietético fue a base de una dieta hiperproteica e hipograsa con triglicéridos de cadena media y vitaminas liposolubles. En cuanto al uso de medicamentos, además de la albúmina y la gammaglobulina, fue necesario el de diuréticos tipo furosemida y/o espironolactona. Con todo lo anterior, los niños presentan una evolución clínica favorable^{18,23}.

Comparando con otras series encontramos la publicada por Xinias et al. en marzo de 2013, en donde se presentan 2 pacientes del género masculino con características clínicas muy similares a los nuestros, sin embargo, el manejo con albúmina es utilizado solo en los periodos de exacerbación, sin hacer mención al uso de diuréticos o gammaglobulina, refiriendo buena evolución²⁴.

Existen otros tratamientos médicos que se han propuesto para la LIP, como son el uso de octreótido, ácido tranexámico y algunos fármacos citotóxicos, sin embargo, su alto costo y sus resultados son controvertidos; en este centro hospitalario aún no se han utilizado. En el caso del octreótido, se ha evidenciado su uso en pacientes refractarios

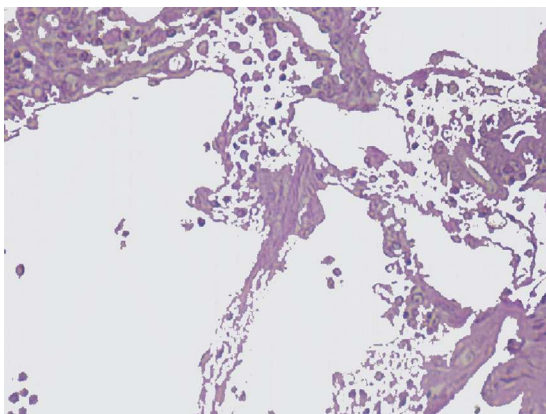


Figura 4 Fotomicrografía de biopsia intestinal, la cual muestra múltiples vasos linfáticos dilatados adyacentes a glándulas intestinales de aspecto normal (hematoxilina-eosina, x40).

al tratamiento, sin embargo, existe poca experiencia en niños y solo hay reportes en adultos, con aparentes buenos resultados²⁵⁻²⁸. El tratamiento quirúrgico, como es la enterectomía del segmento intestinal afectado, solo está indicado cuando la afectación es local o segmentaria, aparentemente con buenos resultados. Cuando la parte del intestino afectado no tiene márgenes claros que delimitan la lesión se debe valorar el riesgo-beneficio, ya que en resecciones amplias puede provocar un síndrome de intestino corto^{4,9,29}. Existen reportes en la literatura en donde se realiza gammagrama con albúmina marcada y tomografía abdominal para delimitar el segmento afectado, también con aparentes buenos resultados^{30,31}; en nuestra serie no se realizaron estos estudios. En cuanto al seguimiento, se aconseja continuar con vigilancia y revisiones periódicas de estos niños¹⁹.

Conclusiones

La linfangiectasia intestinal en niños debe sospecharse siempre ante un cuadro de diarrea crónica, enteropatía perdedora de proteínas, que se acompaña de edema de miembros inferiores, aunque este puede presentarse a cualquier nivel, así como hipoalbuminemia, hipogammaglobulinemia, hipocalcemia, linfopenia e hipocolesterolemia, como los principales hallazgos bioquímicos de esta entidad. En todo niño con esta enfermedad deberá realizarse estudio de serie esofagogastroduodenal con tránsito intestinal y endoscopia con toma de biopsias a nivel de duodeno.

Estos niños requieren de un diagnóstico oportuno y un tratamiento multidisciplinario por el gastroenterólogo, el nutriólogo y los inmunólogos, ya que, como se sabe, se pueden presentar infecciones graves intercurrentes que ponen en peligro la vida, por lo que deben considerarse como niños inmunodeficientes secundarios y manejarse como tal por los ingresos frecuentes al hospital, que los predisponen a ausentismo escolar y gasto familiar.

Financiación

No se recibió patrocinio de ningún tipo para llevar a cabo este estudio.

Conflicto de intereses

Los autores declaran no tener ningún conflicto de intereses.

Bibliografía

1. Vignes S, Bellanger J. Primary intestinal lymphangiectasia (Waldmann's disease). *Orphanet J Rare Dis*. 2008;22:3-5.
2. Fang Y, Zhang B, Wu J, et al. A primary intestinal lymphangiectasia patient diagnosed by capsule endoscopy and confirmed at surgery: A case report. *World J Gastroenterol*. 2007;13:2263-5.
3. Waldmann T, Steinfeld J, Dutcher T, et al. The role of the gastrointestinal system in idiopathic hypoproteinemia. *Gastroenterology*. 1961;41:197-207.
4. Vardy P, Leberthal E, Shwachman H. Intestinal lymphangiectasia. A reappraisal. *Pediatrics*. 1975;55:842-51.
5. Amirhakimi G, Samloff M, Bryson M, et al. Intestinal lymphangiectasia. *Metabolic studies*. *Am J Dis Child*. 1969;117:178-85.

6. Bliss C, Schroy III P. Primary intestinal lymphangiectasia. *Curr Treat Options Gastroenterol*. 2004;7:3–6.
7. Chamouard P, Nehme-Schuster H, Simler J, et al. Videocapsule endoscopy is useful for the diagnosis of intestinal lymphangiectasia. *Dig Liver Dis*. 2006;38:699–703.
8. Salvia G, Cascioli C, Ciccimarra F, et al. A case of protein-losing enteropathy caused by intestinal lymphangiectasia in a preterm infant. *Pediatrics*. 2001;107:416–7.
9. Perisic V, Kokai G. Bleeding from duodenal lymphangiectasia. *Arch Dis Child*. 1991;66:153–4.
10. Fuss I, Strober W, Cuccherini B, et al. Intestinal lymphangiectasia, a disease characterized by selective loss of naive CD45RA+ lymphocytes into the gastrointestinal tract. *Eur J Immunol*. 1998;28:4275–85.
11. Lu Y, Wu J, Ni Y, et al. Hypocalcemia and tetany caused by vitamin D deficiency in a child with intestinal lymphangiectasia. *J Formos Med Assoc*. 2009;108:814–8.
12. Dierselhuis M, Boelens J, Versteegh F, et al. Recurrent and opportunistic infections in children with primary intestinal lymphangiectasia. *J Pediatr Gastroenterol Nutr*. 2007;44:382–5.
13. Dickerson R. Treatment of hypocalcemia in critical illness: Part 1. *Nutrition*. 2007;23:358–61.
14. Suresh N, Ganesh R, Sankar J, et al. Primary intestinal lymphangiectasia. *Indian Pediatr*. 2009;46:903–6.
15. Uguralp S, Mutus M, Kutlu O, et al. Primary intestinal lymphangiectasia: A rare disease in the differential diagnosis of acute abdomen. *J Pediatr Gastroenterol Nutr*. 2001;33:508–10.
16. Waldmann T. Protein-losing enteropathy. *Gastroenterology*. 1966;50:422–43.
17. Pomerantz M, Waldmann T. Systemic lymphatic abnormalities associated with gastrointestinal protein loss secondary to intestinal lymphangiectasia. *Gastroenterology*. 1963;45:703–11.
18. Cárdenas A, Chopra S. Chylous ascites. *Am J Gastroenterol*. 2002;97:1896–900.
19. Molina M, Romero A, Antón S, et al. Linfangiectasia intestinal primaria: evolución a largo plazo. *An Esp Pediatr*. 2001;54:33–5.
20. Wen J, Tang Q, Wu J, et al. Primary intestinal lymphangiectasia: Four case reports and a review of the literature. *Dig Dis Sci*. 2010;55:3466–72.
21. Fakhri A, Fishman E, Jones B, et al. Primary intestinal lymphangiectasia: Clinical and CT findings. *J Comput Assist Tomogr*. 1985;9:767–70.
22. Aoyagi K, Iida M, Yao T, et al. Characteristic endoscopic features of intestinal lymphangiectasia: Correlation with histological findings. *Hepatogastroenterology*. 1997;44:133–8.
23. Strehl J, Schepke M, Wardelmann E, et al. Chronic diarrhea in a 43-year-old patient. *Internist (Berl)*. 2003;44:626–30.
24. Xinias I, Mavroudi A, Sapountzi E, et al. Primary intestinal lymphangiectasia: Is it always bad? Two cases with different outcome. *Case Rep Gastroenterol*. 2013;7:153–63.
25. Ballinger A, Farthing M. Octreotide in the treatment of intestinal lymphangiectasia. *Eur J Gastroenterol Hepatol*. 1998;10:699–702.
26. Filik L, Oguz P, Koksal A, et al. A case with intestinal lymphangiectasia successfully treated with slow-release octreotide. *Dig Liver Dis*. 2004;36:687–90.
27. Kuroiwa G, Takayama T, Sato Y, et al. Primary intestinal lymphangiectasia successfully treated with octreotide. *J Gastroenterol*. 2001;36:129–32.
28. Klingenberg R, Homann N, Ludwig D. Type I intestinal lymphangiectasia treated successfully with slow-release octreotide. *Dig Dis Sci*. 2003;48:1506–9.
29. Parsons H, Pencharz P. Intestinal lymphangiectasia and colonic polyps: Surgical intervention. *J Pediatr Surg*. 1979;14:530–2.
30. Seok J, Seong J, Sun H, et al. Protein-losing enteropathy detected on Tc-99m HAS and Tc-99m MDP scintigraphy. *Clin Nucl Med*. 2002;27:431–3.
31. Wang S, Tsai S, Lan J. Tc-99m albumin scintigraphy to monitor the effects of treatment in protein-losing gastroenteropathy. *Clin Nucl Med*. 2000;25:197–9.