

Rechazo agudo celular por cambio de marca de inmunosupresor genérico en una paciente trasplantada de hígado

Acute cellular rejection in a liver transplantation patient due to changing the brand of a generic immunosuppressant

Paciente femenina de 54 años de edad, trasplantada de hígado por cirrosis biliar primaria Child-Pugh-Turcotte C10 MELD 16. Se realizó trasplante hepático ortotópico el 27 de enero del 2012 piggy back (con preservación de la vena cava), con anastomosis arterial termino-terminal (T-T), portal T-T, con colocación de endoprótesis biliar transoperatoria (retirada por colangiopancreatografía retrógrada endoscópica al día 45 posttrasplante [post-THO]). Se realizó inducción con basiliximab y una terapia inmunosupresora de mantenimiento con prednisona, mofetil micofenolato y tacrolimús. El seguimiento fue semanal durante los primeros 3 meses y posteriormente cada 2 semanas. En el seguimiento la paciente estaba con adecuados niveles sanguíneos de tacrolimús con una marca de genérico (7.4-10.7 ng/ml), se manejaron dosis de mofetil micofenolato de 1,000-1,500 mg cada 12 h, según tolerancia y efectos secundarios; la reducción de prednisona se realizó de manera progresiva 2.5 mg por mes y manteniendo una dosis de 10 mg al día.

Al cuarto mes post-THO, la paciente (sin previa notificación al equipo médico) cambió de marca genérica de tacrolimús. En la siguiente consulta, se presentó con icte-

ria conjuntival, citólisis y colestasis (tabla 1), niveles sanguíneos residuales de tacrolimús de 2.7 ng/ml (previos 7.4 ng/ml) con la misma dosificación; se descartaron otras causas de disminución de niveles de tacrolimús (como la forma de administración, la ingesta de otros medicamentos, las alteraciones gastrointestinales o los problemas de absorción, etc.); la paciente fue hospitalizada. Los medicamentos utilizados al ingreso: micofenolato 1,000 mg cada 12 h, prednisona 10 mg al día, tacrolimús 3 mg cada 12 h (la dosis se duplicó al ingreso), amlodipino 5 mg al día, aspirina 100 mg cada 24 h, metformina 500 mg cada 8 h. Siendo las principales causas de disfunción del injerto infecciosas, complicaciones vasculares y rechazo, se realizaron los estudios necesarios para el abordaje. El US Doppler mostró: flujo arterial normal con un índice de resistencia postanastomótico de la arteria hepática de 0.61, flujo venoso porta y suprahepática normales y vías biliares sin dilatación. La antigenemia pp65, para descartar una infección por CMV fue negativa. Se realizó una biopsia percutánea, donde se documentaron cambios compatibles con rechazo agudo celular (RAC) (fig. 1). Al ingreso, se administran 3 bolos de 1 g de metilprednisolona, con mejoría progresiva de las pruebas de función hepática (PFH), que al egreso fueron ALT 79 U/l, AST 42 U/l, fosfatasa alcalina 292 U/l, GGT 1,283 U/l, bilirrubina total 2.3 mg/dl, albúmina 3.8 g/dl; fue egresada con tratamiento inmunosupresor: Prograf 10 mg cada 12 h, con niveles sanguíneos residuales de 22 ng/ml, mofetil micofenolato 1,500 mg cada 12 h y prednisona 20 mg al día; duración de hospitalización: una semana.

Cuatro meses posterior al primer episodio de RAC, la paciente presenta citólisis y colestasis (AST 152 U/l,

Tabla 1 Evolución de pruebas laboratorio y de imagen

Estudios gabinete	Post-TH	1 mes	2 meses	3 meses	4 meses RAC
AST (U/l)	33	9	14	25	160
ALT (U/l)	77	15	16	43	327
FA (U/l)	159	127	88	70	343
GGT (U/l)	142	87	64	37	2244
BT (mg/dl)	1.4	0.8	0.9	1.1	4.5
Creatinina (mg/dl)	1	1	0.9	0.8	1
Glucosa (mg/dl)	191	195	134	100	325
Triglicéridos (mg/dl)	132	287	211	163	319
Colesterol total (mg/dl)	102	206	195	210	248
Albumina (g/dl)	1.9	3.8	4.3	4.2	3.9
Tacrolimús (ng/ml)	10.3	10.7	7.8	7.4	2.7
Gb ($\times 10^3/\mu\text{l}$)	8.9	8	3.3	6.8	4.9
Hb (g/dl)	10.4	12.6	13.4	13.3	14.5
Plaquetas ($\times 10^3/\mu\text{l}$)	48,000	236,000	180,000	134,000	120,000
US Doppler	PAS 148 cm/s, anastomosis porta, arterial hepática normales, vías biliares normales	IR arteria hepática 0.65, vena porta y anastomosis biliar permeables	IR AH 0.74, anastomosis normales	IR AH 0.79, anastomosis normales, no se observan coleciones	IR AH 0.61, flujo venoso normal, anastomosis normales, vías biliares sin dilatación

AH: arteria hepática; ALT: alanino aminotransferasa; AST: aspartato aminotransferasa; BT: bilirrubina total; FA: fosfatasa alcalina; GGT: gamma glutamil transferasa; IR: índice de resistencia; PAS: presión arterial sistólica; US: ultrasonido.

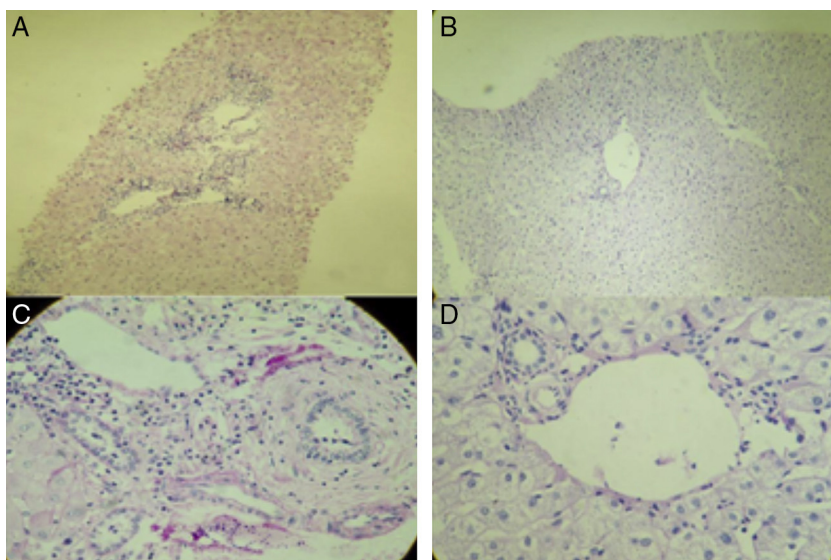


Figura 1 A) Tinción con hematoxilina y eosina de biopsia hepática percutánea de la paciente mostrando un rechazo agudo celular sin ductopenia. La muestra analizada cuenta con 6 espacios porta, todos ellos con infiltrado inflamatorio, compuesto por linfocitos, células plasmáticas, eosinófilos e histiocitos. No se observa ductopenia. Endotelitis. En las venas centrolobulillares hay 2 de ellas con inflamación de la íntima y luminal, y necrosis perivenular. Score de Banff 7 (rechazo moderado). B) Tinción de PAS de paciente trasplantado hepático, control anual. Se observan hepatocitos de características normales; los espacios porta no presentan lesión ni vasculitis, no hay disminución de colangioloos, sin datos de rechazo. La biopsia se encuentra dentro de los límites sin alteraciones. C) Tinción PAS: paciente con RAC. D) Tinción PAS: parénquima hepático normal (biopsia hepática de control anual de paciente trasplantado hepático).

ALT 223 U/l, fosfatasa alcalina 186 U/l, GGT 494 U/l), la paciente no aceptó la realización de una nueva biopsia hepática; se realizó un ultrasonido Doppler que fue normal; se solicitaron anticuerpos antinucleares (ANA), IgG y anticuerpos antimúsculo liso; los ANA resultaron positivos 1:320 homogéneo y la IgG 1.5 N (estos estudios eran normales pre-THO), por lo cual se decidió tratar como una hepatitis autoinmune de novo; actualmente, con PFH normales.

La introducción de medicamentos inmunosupresores genéricos (IS) fue aprobada por la Food and Drug Administration (FDA) en agosto del 2009^{1,2}. En el siglo XXI, el tacrolímus es considerado el inmunosupresor de elección. El nombre de patente del tacrolímus (Prograf, Astellas Pharma) perdió la protección de la patente en abril del 2008, y el 10 de agosto del 2009 la FDA aprobó el primer tacrolímus genérico². Para ser bioequivalente, el medicamento genérico debe de contener la misma cantidad de sustancia activa, vía de administración y misma dosis; la tasa (concentración máxima) y la concentración del área bajo la curva no deben de diferir de forma significativa de las de referencia. Los medicamentos genéricos deben tener un 90% de intervalo de confianza y la bioequivalencia debe de encontrarse entre un 80 al 125%³. En México, la NOM-177-SSA1-1998 establece los criterios y los requisitos que deben cumplirse en la realización de pruebas para demostrar la intercambiabilidad de los medicamentos genéricos⁴, y actualmente (aprobados por la COFEPRIS) existen 4 marcas de tacrolímus genérico oral⁵.

Factores como la edad, la raza, el género, la dieta y las alteraciones del metabolismo y del transporte entérico, así como los polimorfismos de las enzimas que catabolizan los IS, pueden generar variabilidad interindividual⁶. Existen diferentes guías de recomendación para el uso de medica-

mentos genéricos en trasplante⁷; sin embargo, sigue siendo controversial la bioequivalencia de algunos de estos^{2,8,9}. En un estudio realizado en México sobre 3 marcas diferentes de tacrolímus genérico comparado con la sustancia innovadora (Prograf) se encontró que estos no son bioequivalentes al Prograf⁹; sin embargo, aunque no presenten la misma bioequivalencia, algunos de ellos han demostrado en otros estudios su eficacia y seguridad para su utilización¹⁰.

Los medicamentos genéricos pueden ser una opción útil y eficaz para el tratamiento de los pacientes trasplantados; sin embargo, no todas las presentaciones de medicamentos genéricos han mostrado su bioequivalencia y biodisponibilidad; además, entre las diversas marcas de IS genéricos estas pueden diferir de forma importante. El ajuste individual de las dosis cuando se utilizan IS genéricos es crítico, no solo para prevenir el rechazo agudo, sino también para prolongar la sobrevida del paciente y del injerto.

Financiación

No hubo financiamiento para la realización de este estudio.

Conflicto de intereses

Los autores no tienen conflicto de interés en relación con el artículo que se remite para publicación.

Agradecimientos

A Navarro Reynoso Francisco Pascual, M.D., García-Covarrubias Luis M.D., Luque Hernández Alejandro, M.D.,

Cicero-Lebrija Alejandra M.D., Hinojosa Heredia Héctor, M.D., Fernández Ángel Diana, M.D., Silva de Navarro Carolina, y Espinosa Escobar Carolina, T.S.

Bibliografía

- Harrison J, Schiff J, Coursol C, et al. Generic Immunosuppression in solid organ transplantation: A Canadian perspective. *Transplantation*. 2012;93:657–65.
- McDevitt-Potter L, Sadaka B, Tichy E, et al. A multicenter experience with generic tacrolimus conversion. *Transplantation*. 2011;92:653–7.
- Davit BM, Nwakama PE, Buehler GJ, et al. Comparing generic and innovator drugs: a review of 12 years of bioequivalence data from the United States Food and Drug Administration. *Ann Pharmacother*. 2009;43:1583–97.
- NOM177-SSA1-1998. Pruebas y procedimientos para demostrar que un medicamento genérico es intercambiable. Disponible en: www.salud.gob.mx/unidades/cdi/nom/177ssa18.html
- Registros sanitarios de medicamentos. Disponible en: <http://www.cofepris.gob.mx/AS/Paginas/Registros%20Sanitarios/RegistroSanitarioMedicamentos.aspx>
- Alloway R, Isaacs R, Lake K, et al. Report of the American Society of transplantation Conference on Immunosuppressive drugs and the use of Generic Immunosuppressants. *Am J Transp*. 2003;3:1211–5.
- Momper JD, Ridenour TA, Shonder KS, et al. The impact of conversion from Prograf to generic tacrolimus in liver and kidney transplant recipients with stable graft function. *Am J Transp*. 2011;11:1861–7.
- Van Gerlder T. European Society for Organ Transplantation Advisory Committee Recommendations on Generic Substitution of Immunosuppressive Drugs. *Transplant Int*. 2011;24:1135–41.
- Petan JA, Undre N, First MR, et al. Physiochemical properties of generic formulations of tacrolimus in Mexico. *Transplant Proc*. 2008;40:1439–42.
- Kim SJ, Huh KH, Han DJ, et al. A 6-month, multicenter, single-arm pilot study to evaluate the efficacy and safety of generic tacrolimus (TacroBell) after primary renal transplantation. *Transplant Proc*. 2009;41:1671–4.

G. Castillo^a, A. Rossano-García^b, D. Gutiérrez^c, H.S. Diliz-Pérez^b y J. Córdova^{b,*}

^a Servicio de Gastroenterología, Hospital General de México «Dr. Eduardo Liceaga» O.D, México DF, México

^b Servicio de Trasplantes, Hospital General de México «Dr. Eduardo Liceaga» O.D, México DF, México

^c Servicio de Anatomía Patológica, Hospital General de México «Dr. Eduardo Liceaga» O.D, México DF, México

* Autor para correspondencia: Hospital General de México «Dr. Eduardo Liceaga» OD, México, DF. Dr. Balmis 148 Colonia Doctores. Código Postal 06726. Delegación Cuauhtémoc. México, DF. Teléfono: +27 89 2000 extensión 1253.

Correos electrónicos: jacquiemex2@yahoo.com.mx, jacquiemexfr@hotmail.com (J. Córdova).

<http://dx.doi.org/10.1016/j.rgm.2013.01.007>