



## IMAGEN CLÍNICA EN GASTROENTEROLOGÍA

### Apendicitis causada por alfileres

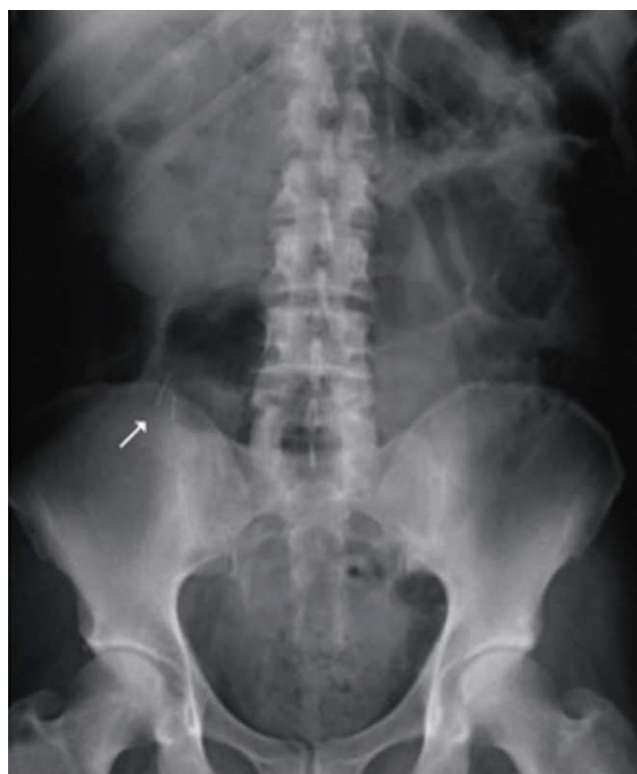### Appendicitis caused by pins

C. Valenzuela-Salazar\*, J.M. González-Páramo y K. Luna-Ortiz

Servicio de Cirugía General y Endoscópica, Hospital General Dr. Manuel Gea González, México Distrito Federal, México

#### Caso

Paciente masculino de 66 años de edad, sin antecedentes de importancia, que ingresó al hospital con cuadro clínico de dolor abdominal de 36 h de evolución compatible con apendicitis aguda. Los laboratorios a su ingreso revelaron: 21,500 leucocitos/cc, neutrófilos 84.8%; el resto, normal. La placa simple de abdomen anteroposterior reveló la presencia de 2 objetos metálicos radiopacos, filiformes, puntiformes, de aproximadamente 5 cm, localizados en el cuadrante inferior derecho del abdomen (fig. 1). En el interrogatorio dirigido negó la ingesta de algún cuerpo extraño en los días o meses previos. Se estableció el diagnóstico de perforación intestinal secundaria a cuerpos extraños versus apendicitis secundaria a cuerpos extraños. Se realizó una laparotomía exploradora en la que se encontró un apéndice retrocecal de aproximadamente 9 cm, con perforación en su tercio medio, por donde protruía la punta de un alfiler, con el resto del cuerpo y un segundo alfiler dentro de la luz apendicular. Se le realizó una apendicectomía sin eventualidades. Se corroboró en el quirófano, mediante radiografía de la pieza, la presencia de ambos cuerpos extraños dentro de la luz apendicular (fig. 2). El reporte histológico de la

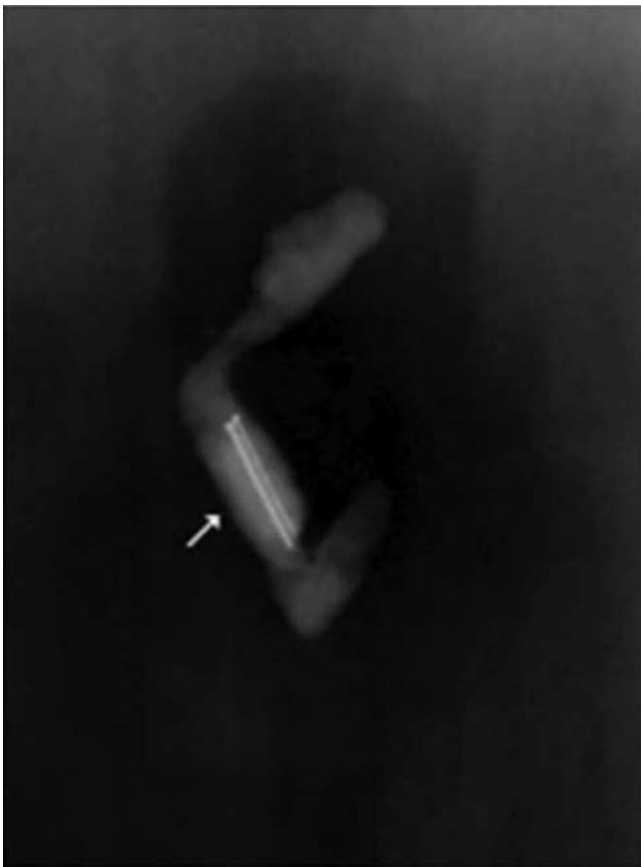


**Figura 1** Radiografía AP de abdomen de paciente masculino de 66 años que muestra alfileres en la luz apendicular.

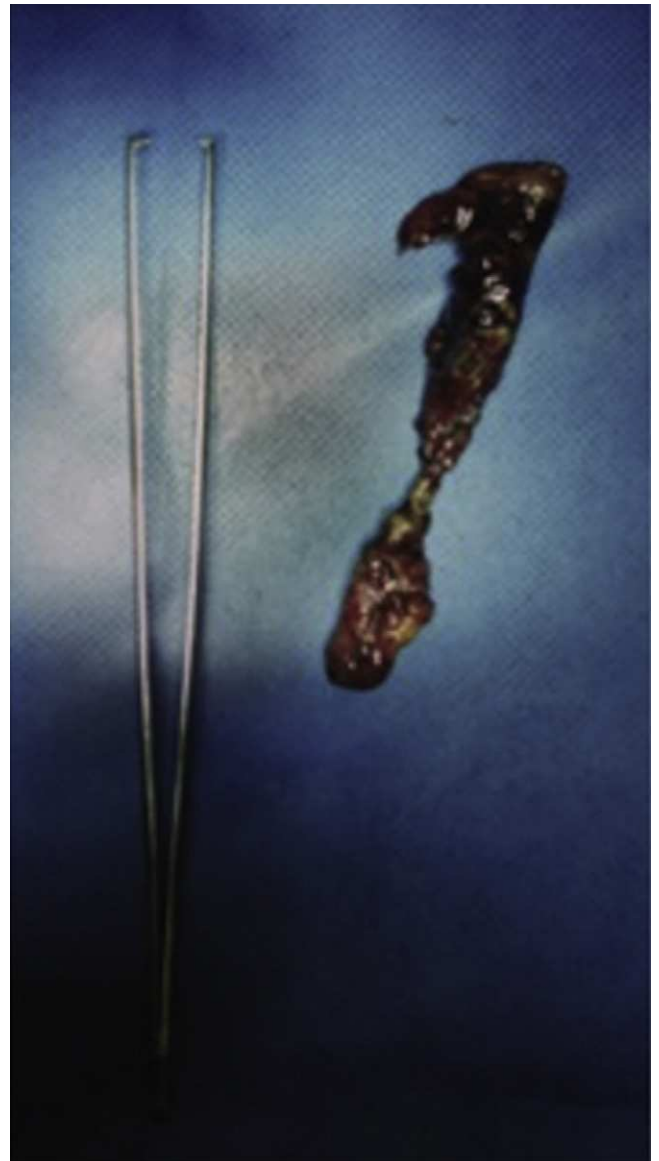pieza fue de apendicitis aguda abscesada y la presencia de 2 alfileres en su lumen (fig. 3). El paciente evolucionó satisfactoriamente y se egresó por mejoría 48 h después de la cirugía.

\* Autor para correspondencia: Hospital General Dr. Manuel Gea González, Departamento de Cirugía General y Endoscópica, Calzada de Tlalpan, 4800 6.º piso, Col Sección XVI, Delegación Tlalpan CP 14080, México D.F. Teléfono: +(52) 55 40003000 ext 3329; Fax: +(52) 55 40003000 ext 3329; Móvil: +(52) 55 19484679.

Correo electrónico: carlosvalenzuelas@gmail.com  
(C. Valenzuela-Salazar).



**Figura 2** Radiografía de la pieza quirúrgica que muestra 2 alfileres dentro del lumen apendicular.



**Figura 3** Apéndice cecal con peritonitis fibrinopurulenta y necrosis. Alfileres en su interior no mostrados.