

Esófago de Barrett

Dr. Sergio Zepeda Gómez

Departamento de Endoscopia Gastrointestinal. Instituto Nacional de Ciencias Médicas y Nutrición "Salvador Zubirán".

Correo electrónico: sergiozepeda@medscape.com

Fecha recibido: 14 marzo 2008 • Fecha aprobado: 4 abril 2008

Paciente masculino de 55 años de edad, con enfermedad por reflujo gastroesofágico. Se realizó panendoscopia, identificándose esófago de Barrett de segmento largo. La cromoendoscopia digital con imagen de banda estrecha (NBI) y magnificación, reveló zonas con un patrón tipo Pit IV de la clasificación de Endo¹ (figura 1). Las biopsias revelaron un foco de displasia de alto grado y el paciente

fue sometido a mucosectomía endoscópica con técnica de ligadura (figura 2). La endoscopia de control mostró tejido esofágico de características normales con signos de cicatrización en el sitio de la mucosectomía (figura 3). El paciente continúa en protocolo de vigilancia de displasia y con tratamiento con inhibidor de bomba de protones.

Estudios de imagen:

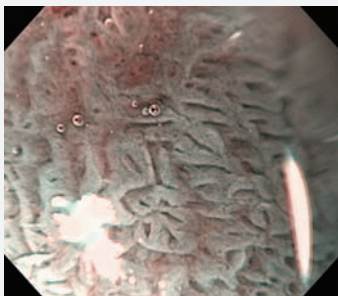


Figura 1.

Cromoendoscopia digital con NBI y magnificación en esófago de Barrett, se observa patrón tipo Pit IV.

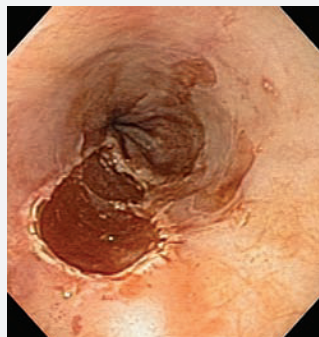

Figura 2.

Imagen endoscópica posterior a mucosectomía esofágica en la zona correspondiente a displasia de alto grado en esófago de Barrett.

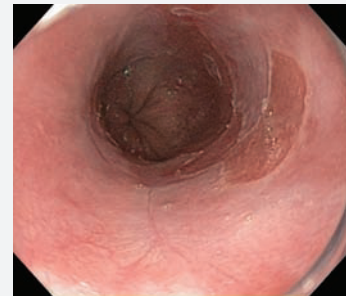

Figura 3.

Endoscopia de control a los 2 meses, se observa mucosa esofágica normal en la zona de mucosectomía.

Bibliografía

1. Endo T, Awakawa T, Takahashi H *et al.* Classification of Barrett's epithelium by magnifying endoscopy. *Gastrointest Endosc* 2002;55:641-7.